

201 - 1 - ÉVALUATION DE LA GRAVITÉ ET RECHERCHE DES COMPLICATIONS PRÉCOCES DEVANT UN TRAUMATISME OCULAIRE

Ce qu'il faut savoir

1. Connaître les principales lésions observées au cours des contusions oculaires,
2. Connaître le pronostic des plaies perforantes du globe oculaire,
3. Savoir suspecter et reconnaître un corps étranger intraoculaire.

Devant un traumatisme oculaire récent, (qui peut toujours exposer à des suites médico-légales), il faut distinguer 3 situations : les contusions oculaires, les traumatismes perforants et les corps étrangers.

Les **contusions du globe** ne présentent souvent pas de caractère d'urgence thérapeutique immédiate.

Les **traumatismes perforants** nécessitent par contre dans tous les cas une prise en charge en urgence afin de réaliser la suture de la ou des plaies du globe oculaire.

Les **corps étrangers** constituent une pathologie très fréquente. Il faut distinguer les corps étrangers superficiels, bénins, et les corps étrangers intra-oculaires, qui mettent en jeu le pronostic visuel.

I. CONTUSIONS DU GLOBE OCULAIRE

A. Interrogatoire

Il permet de préciser les circonstances du traumatisme ; les agents contondants sont d'autant plus dangereux que leur volume est petit : ainsi un ballon est freiné par le relief orbitaire, alors qu'un bouchon de champagne peut directement atteindre le globe oculaire.

Le patient présente des douleurs oculaires, et une baisse d'acuité visuelle, d'importance variable. On vérifie toujours que le traumatisme est strictement oculaire, et qu'il n'y a pas de lésions associées (traumatisme crânien, traumatisme facial, etc...).

B. Examen

Il permet de distinguer les contusions du segment antérieur et les contusions du segment postérieur, qui peuvent être associées.

1. contusions du segment antérieur

a) cornée :

- une contusion légère entraîne une simple érosion superficielle (visible après instillation de fluorescéine) ; elle nécessite, pour éviter une kératite microbienne par surinfection, un traitement antibiotique local par collyre et/ou pommade antibiotique à large spectre pendant quelques jours (par exemple, Gentamycine collyre quatre fois par jour et Gentamycine pommade le soir au coucher pendant cinq jours).

Les collyres cicatrisants n'ont aucune efficacité.

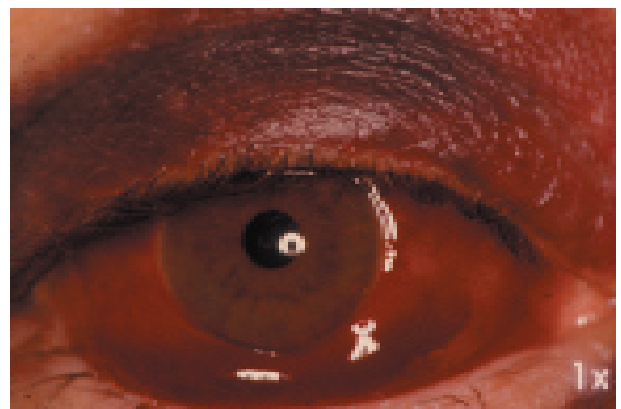


Fig. 1 - Hémorragie sous-conjonctivale traumatique étendue.

b) conjonctive : hémorragie sous-conjonctivale : elle peut être isolée, mais il faut toujours devant une hémorragie conjonctivale penser à rechercher des signes évoquant une plaie sclérale sous-jacente ou un corps étranger intra-oculaire.

c) chambre antérieure : hyphéma ; fréquente, l'hémorragie de la chambre antérieure ou hyphéma survient immédiatement après le traumatisme : il se traduit par un niveau liquide hématique dans la chambre antérieure ; son évolution se fait en général spontanément vers la résorption, mais le risque est la récurrence hémorragique. Un hyphéma récidivant massif, peut être responsable d'une « infiltration hématique de la cornée » (hématocornée) irréversible.

d) iris : on peut observer :

- une iridodialyse (désinsertion à la base de l'iris),
- une rupture du sphincter de l'iris (au bord de la pupille),
- ou une mydriase post-traumatique (avec diminution du réflexe photomoteur).

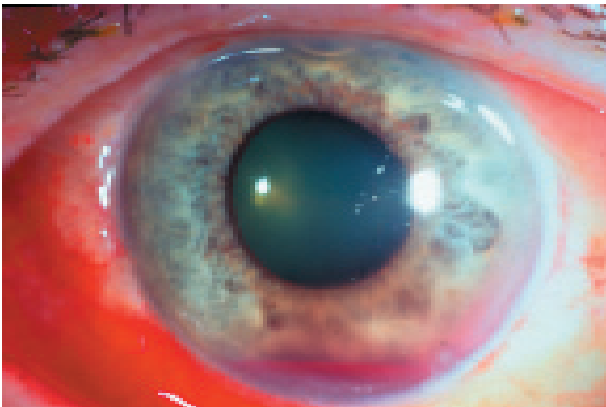

Fig. 3 - Hyphéma.

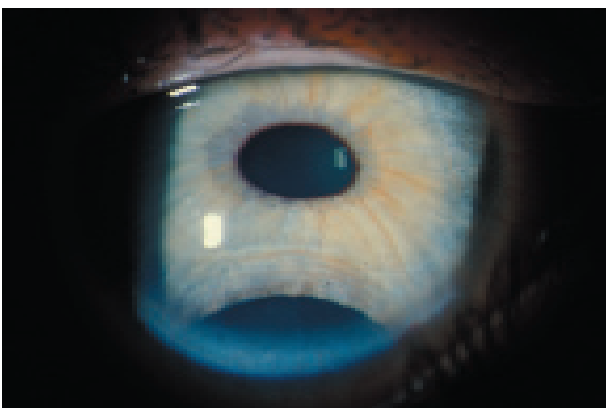


Fig. 4 - Iridodialyse.

e) cristallin : selon l'importance du traumatisme, et la résistance des fibres de la zonule, on peut observer

- une subluxation du cristallin, luxation incomplète par rupture partielle de la zonule,
- une luxation complète du cristallin dans la chambre antérieure ou dans la cavité vitréenne par rupture totale de la zonule,
- une cataracte contusive (apparaissant plusieurs mois ou années après le traumatisme).

f) une hypertonie oculaire peut être provoquée par des lésions traumatiques de l'angle irido-cornéen, bien visibles en gonioscopie (examen de l'angle irido-cornéen à la lampe à fente).

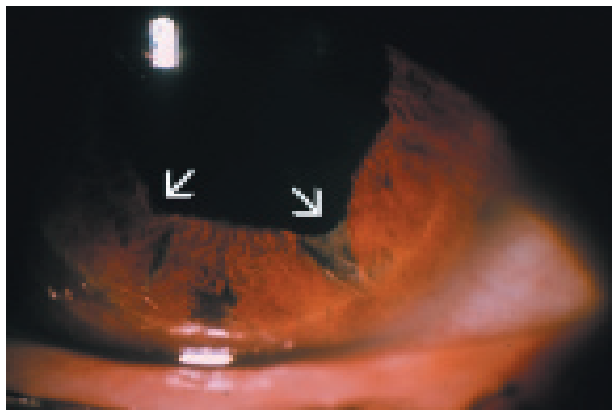


Fig. 5 - Ruptures du sphincter irien (flèches).

2. contusions du segment postérieur

a) œdème rétinien du pôle postérieur ou « œdème de Berlin » : responsable d'une baisse d'acuité visuelle initiale, il évolue en général spontanément vers la guérison, mais il peut parfois évoluer vers la constitution d'un trou maculaire avec une baisse d'acuité visuelle sévère et définitive.

b) hémorragie intravitréenne par rupture vasculaire rétinienne traumatique : elle évolue en général favorablement, vers la résorption spontanée ; lorsqu'elle empêche la visualisation de la rétine, elle doit faire pratiquer une échographie B à la recherche d'un décollement de rétine associé.

c) déchirures rétinienne périphériques : elles peuvent aboutir à la constitution d'un décollement de la rétine ; celui-ci peut survenir à distance du traumatisme, parfois plusieurs mois après, posant un problème médico-légal d'imputabilité, surtout chez les sujets prédisposés comme les myopes forts.

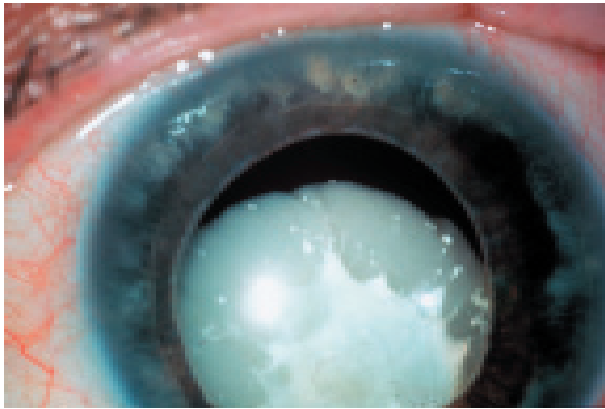


Fig. 6 - Subluxation du cristallin.

Un traitement prophylactique des déchirures par photocoagulation au laser avant la constitution d'un décollement de rétine peut parfois en prévenir l'apparition : d'où l'importance d'un examen systématique de la rétine périphérique aussi précoce que possible au décours de tout traumatisme.

d) ruptures de la choroïde : des ruptures traumatiques de la choroïde peuvent laisser une baisse d'acuité visuelle séquellaire définitive lorsqu'elles siègent en regard de la macula.

3. ruptures du globe oculaire : enfin, les traumatismes très violents peuvent provoquer une ou plusieurs ruptures du globe oculaire au niveau des zones de moindre résistance (rupture au niveau du limbe scléro-cornéen, rupture sclérale radiaire), révélées par une hypotonie, une hémorragie sous-conjonctivale, et une hémorragie intra-vitréenne. Le pronostic, même après suture de la plaie, est très mauvais.

II. TRAUMATISMES PERFORANTS

Des plaies directes du globe oculaire peuvent être observées au cours d'accidents de la voie publique

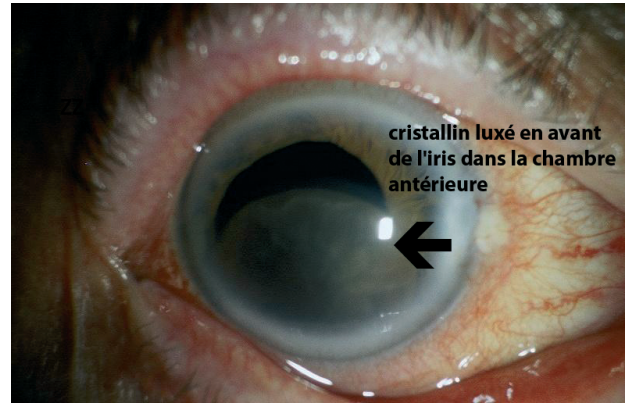


Fig. 7 - Luxation du cristallin dans la chambre antérieure.

(cause devenue rare avec les pare-brises actuels), d'accidents du travail ou d'accidents domestiques.

Il s'agit parfois de plaies évidentes, larges, de mauvais pronostic, se compliquant très fréquemment de décollement de rétine ou d'atrophie du globe oculaire avec une cécité complète définitive.

Ailleurs, il s'agit de plaies de petite taille, de meilleur pronostic :

- petites plaies cornéennes qui peuvent s'associer à des lésions de l'iris ou du cristallin – cataracte d'apparition précoce et d'évolution rapide par plaie du cristallin,

- ou petites plaies sclérales.

Le risque est de méconnaître la plaie en absence d'un examen soigneux, notamment de méconnaître une plaie sclérale masquée par une hémorragie sous-conjonctivale : dans certains cas, une exploration chirurgicale peut être indiquée.

Le risque est également de **méconnaître un corps étranger intraoculaire** : au moindre doute doivent être pratiquées des radiographies à la recherche d'un corps étranger intraoculaire, leur méconnaissance pouvant avoir des conséquences graves (voir ci-dessous III. CORPS ÉTRANGERS).

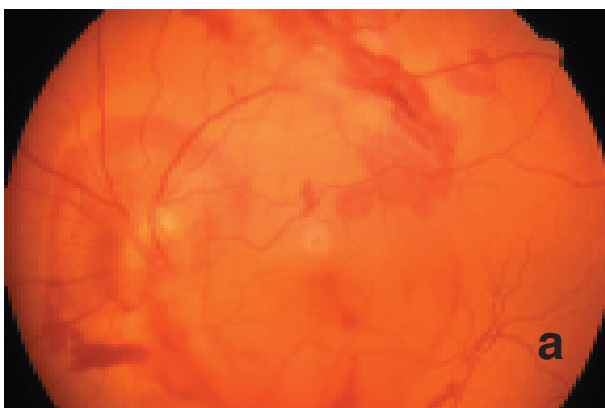


Fig. 8 : Rupture de la choroïde :

- a : aspect immédiat au décours du traumatisme.

- b : aspect cicatriciel : la rupture de la choroïde, siégeant loin de la macula, n'a aucun retentissement visuel.

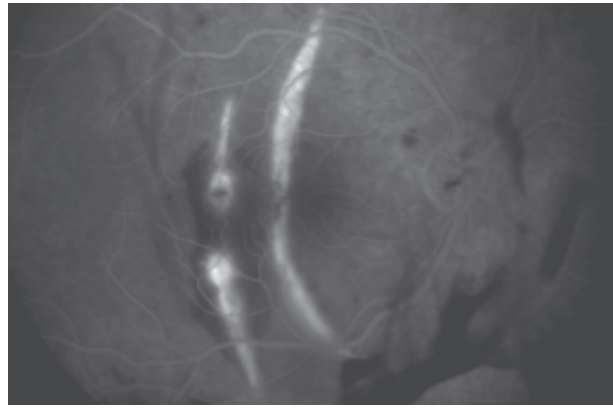
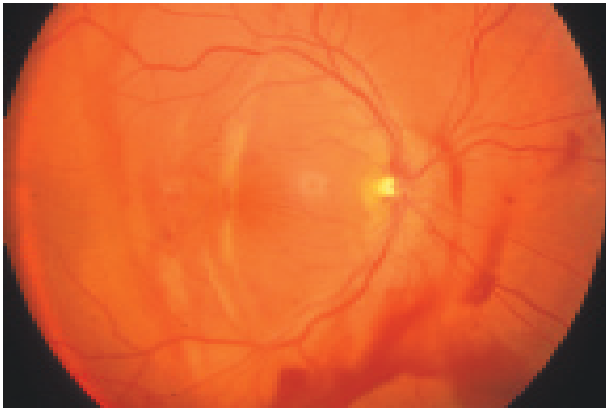


Fig. 9 - Rupture de la choroïde (aspect du fond d'œil et angiographie) ; la rupture de la choroïde intéresse le centre de la macula et entraîne de ce fait une baisse d'acuité visuelle sévère et définitive.

III. CORPS ÉTRANGERS

Il faut bien distinguer les corps étrangers superficiels et les corps étrangers intraoculaires (CEIO), de pronostic tout à fait différent.

A - Le diagnostic peut être évident :

1. En faveur d'un corps étranger superficiel plaident :

a) les circonstances de survenue, en particulier meulage

b) des symptômes unilatéraux :

- soit à type de conjonctivite : démangeaisons sans baisse d'acuité visuelle, hyperhémie conjonctivale prédominant autour ou en regard du corps étranger, larmoiement

- soit à type de kératite superficielle : douleurs superficielles et photophobie, cercle périkératique

c) à l'examen,

- le corps étranger est souvent visible, cornéen superficiel (c'est notamment le cas des « grains de meule », très fréquents) ou conjonctival ;

- ailleurs, il est masqué sous la paupière supérieure : toujours penser à retourner la paupière supérieure à la recherche d'un corps étranger sous-palpébral.

d) le pronostic est favorable avec un traitement qui associe ablation à l'aide d'une aiguille à corps étranger et pansement occlusif pendant 24 à 48 heures, associé à un traitement local antibiotique.

2. Ailleurs, on est orienté vers un corps étranger intra-oculaire (CEIO) :

Il existe parfois un tableau évocateur :

- o circonstances de survenue

- évidentes : agression par grenaille de plomb

- ou évocatrices : projection d'un corps étranger

ferrique par un marteau lors de bricolage, ou lors du travail sur une pièce métallique - carrelet de charrue chez l'agriculteur.

o certains signes cliniques sont également évocateurs :

- porte d'entrée visible, souvent punctiforme, cornéenne ou sclérale (penser à la rechercher par un examen clinique soigneux devant une hémorragie sous-conjonctivale),

- trajet de pénétration visible : perforation cristallinienne et/ou irienne.

- le corps étranger est parfois directement visible, sur l'iris, dans le cristallin, dans l'angle irido-cornéen, dans le vitré, ou sur la rétine.

B - Le diagnostic de corps étranger intra-oculaire est cependant souvent moins évident :

- car le traumatisme initial n'a pas été remarqué par le patient,

- car aucune porte d'entrée n'est retrouvée,

- car ne sont visibles ni le trajet de pénétration ni le corps étranger.

C - Examens complémentaires :

- dans tous les cas, à la moindre suspicion de corps étranger intraoculaire, doivent être pratiqués des **radiographies de l'orbite** de face, de profil, et en incidence de Blondeau ; elles confirment la présence d'un corps étranger dans l'orbite ; elles constituent un document médico-légal.

- lorsque l'examen radiologique a confirmé le diagnostic de corps étranger de situation orbitaire, doit être pratiquée avec précaution une **échographie B** : elle permet de localiser avec précision le

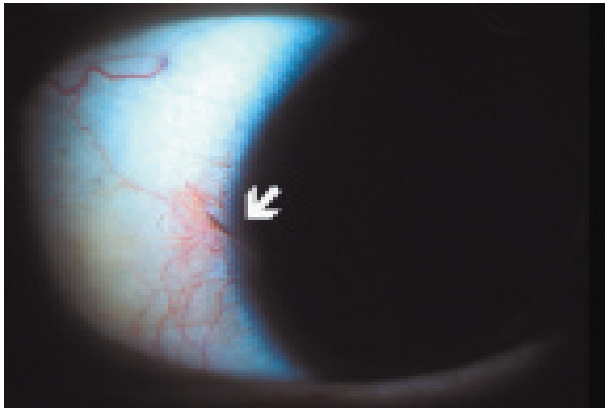


Fig. 10 - Petite plaie cornéo-sclérale (flèche).

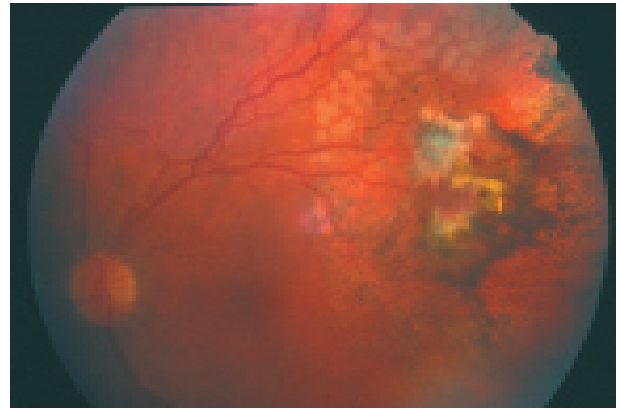
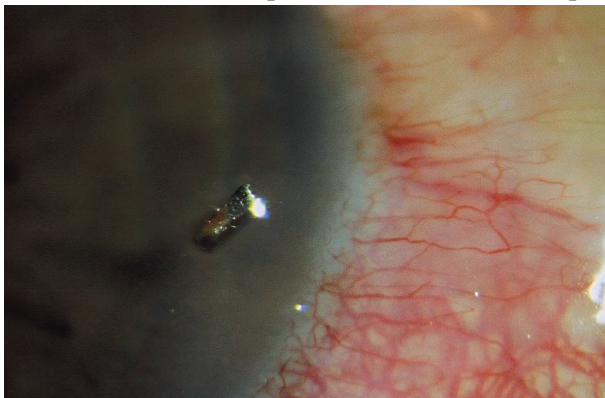

Fig. 11 - Importante cicatrice de traumatisme perforant en temporal supérieur de la macula.

corps étranger et de confirmer sa situation intraoculaire ; elle permet de plus de visualiser des corps étrangers non radio-opaques (CEIO non métalliques).

- la localisation peut encore être effectuée par



examen tomodensitométrique, notamment si l'on ne dispose pas d'échographie B oculaire ; l'IRM est par contre contre-indiquée en raison du risque de mobilisation d'un corps étranger aimantable durant l'examen.

D - Complications précoces des corps étrangers intraoculaires

Elles peuvent révéler un CEIO méconnu, mais peuvent également survenir même après le traitement correctement conduit d'un corps étranger diagnostiqué lors du traumatisme :

- **endophtalmie** (infection intraoculaire) : complication très grave, pouvant aboutir à une cécité complète.




Fig. 12 - Corps étranger cornéen superficiel

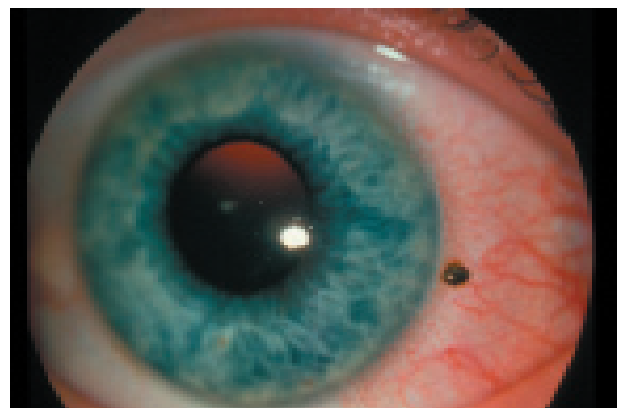


Fig. 13 - Corps étranger conjonctival superficiel

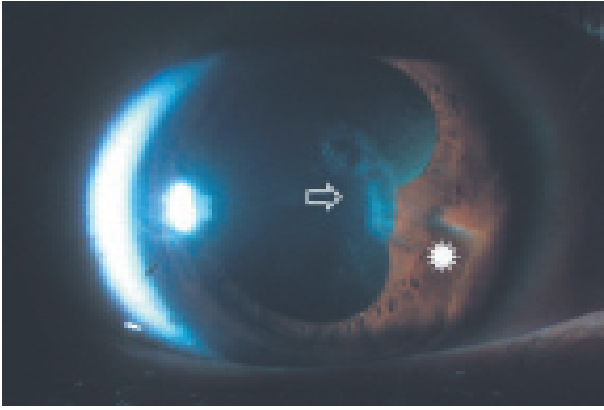


Fig. 14 - Trajet de pénétration irien (*) et cristallinien (⇒) évocateur d'un corps étranger intraoculaire.

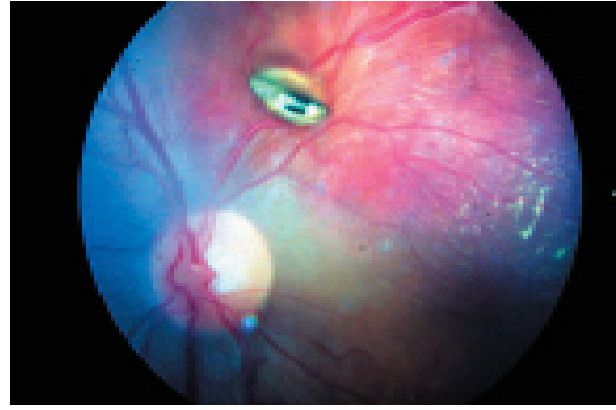


Fig. 15 - Corps étranger intraoculaire, de situation prérétinienne, directement visible à l'examen du fond d'œil.

- **décollement de la rétine (DR)**, de pronostic moins sévère mais réservé (les résultats du traitement chirurgical des DR secondaires à un CEIO étant moins bons que les résultats du traitement des DR spontanés et des DR secondaires à une contusion oculaire).

- **cataracte traumatique**, dont le pronostic peut être favorable par un traitement chirurgical en l'absence de lésions associées (notamment rétiniennes) ayant un retentissement visuel.

E - Nous ne ferons que mentionner les complications tardives :

- **ophtalmie sympathique** : uvéite auto-immune sévère de l'œil controlatéral, survenant de quelques semaines à plusieurs années après le traumatisme initial.

- **sidérose et chalcose** : atteintes rétiniennes toxiques très sévères survenant plusieurs années après un CEIO méconnu, ferrique (sidérose) ou cuivrique (chalcose) : cette dernière s'accompagne typiquement d'un anneau cornéen de Kayser-Fleisher (identique à celui que l'on observe dans la maladie de Wilson).

Signes faisant suspecter un corps étranger oculaire

Corps étranger superficiel

- ◇ mécanisme
- ◇ conjonctivite
- ◇ kératite superficielle par corps étranger sous-palpébral: toujours penser à retourner la paupière supérieure (++).
- ◇ corps étranger cornéen : directement visible

Corps étranger intraoculaire (CEIO)

- ◇ mécanisme
- ◇ porte d'entrée : sclérale (hémorragie sous-conjonctivale) ou cornéenne
- ◇ trajet visible : cristallinien et/ou irien
- ◇ corps étranger visible : iris, cristallin, angle irido-cornéen, vitré, rétine (visible en l'absence d'hémorragie intravitréenne)