

## 187 - ANOMALIES DE LA VISION D'APPARITION BRUTALE

### Ce qu'il faut savoir

1. Savoir énumérer les étiologies des baisses brutales de la vision :
  - en cas d'œil blanc et indolore,
  - en cas d'œil rouge et douloureux,
  - en cas d'œil rouge non douloureux.
2. Savoir s'orienter vers une étiologie d'après l'interrogatoire et l'examen (en milieu non spécialisé) et évaluer le degré d'urgence de la prise en charge ophtalmologique.
3. Connaître les principaux examens complémentaires ophtalmologiques et non ophtalmologiques permettant le diagnostic et le traitement.
4. Savoir expliquer au patient le pronostic et la surveillance requise selon l'étiologie.

Les traumatismes étant traités par ailleurs, ce chapitre sera limité aux anomalies brutales de la vision d'apparition spontanée.

### I. DIAGNOSTIC

Le diagnostic repose sur l'interrogatoire, l'examen clinique et éventuellement des examens complémentaires, guidés par la clinique.

#### A. L'interrogatoire précise :

1. le **type de l'altération visuelle** :
  - existe-t-il une baisse d'acuité visuelle ?
  - une altération du champ visuel (scotome, déficit périphérique) ?
  - le patient décrit-il une sensation de « mouches volantes » = myodésopsies ?
  - a-t-il vu des éclairs lumineux = phosphènes ?
  - a-t-il une vision déformée des objets = métamorphopsies ?
2. sa **rapidité d'installation** :
  - s'agit-il d'une baisse d'acuité visuelle réellement brutale, apparue d'une seconde à l'autre ?
  - ou d'une baisse d'acuité visuelle d'installation rapidement progressive, en quelques heures ou jours ?

3. son **uni- ou bilatéralité**,
4. la présence ou non de **douleurs associées** et leur type :
  - sagit-t-il de douleurs superficielles, évoquant une affection du segment antérieur ?
  - de douleurs profondes, irradiant dans le territoire du trijumeau, évoquant un glaucome aigu ?
  - ou de céphalées, évoquant une cause neuro-ophtalmologique ?
5. les **antécédents oculaires et généraux**,
6. les **traitements oculaires et généraux** suivis,
7. il recherche une **notion de traumatisme**, même minime.

#### B. Examen ophtalmologique

Il comprend **aux deux yeux** :

- la mesure de l'**acuité visuelle** de loin et de près, avec correction optique si nécessaire,
- la **réactivité pupillaire** : réflexe photomoteur direct et réflexe photomoteur consensuel à l'éclairement de l'œil controlatéral,
- l'**examen du segment antérieur** : cornée, chambre antérieure, et cristallin,
- la mesure du **tonus oculaire**,
- l'**examen du fond d'œil** après dilatation pupillaire : nerf optique, vaisseaux rétiniens, rétine.

## C. Examens complémentaires

Ils ne sont pas systématiques et sont orientés par l'interrogatoire et l'examen clinique :

- examens complémentaires *ophtalmologiques* (cf. chapitre « SÉMIOLOGIE OCULAIRE »),
- examens complémentaires *non ophtalmologiques* : qu'il s'agisse d'examens biologiques ou d'examens radiologiques, ils sont guidés par les premières orientations diagnostiques.

## II. ÉTIOLOGIE

Au terme de ces examens, plusieurs cas de figures peuvent se présenter :

### A. Baisse d'acuité visuelle avec un œil rouge et douloureux

Il s'agit d'une affection aiguë du segment antérieur (cf « œil rouge et/ou douloureux ») :

#### 1. Kératite aiguë :

- la baisse d'acuité visuelle s'accompagne de douleurs superficielles importantes, avec photophobie et blépharospasme,
- il existe une diminution de transparence de la cornée, un cercle périkératique,
- et une ou plusieurs ulcérations cornéennes.

#### 2. Glaucome aigu par fermeture de l'angle :

- la baisse d'acuité visuelle est majeure,
- les douleurs sont profondes, intenses, oculaires et périoculaires irradiant dans le territoire du trijumeau,
- il existe souvent des nausées ou des vomissements,
- la chambre antérieure est aplatie,
- il existe une élévation majeure du tonus oculaire, appréciable par la palpation bidigitale du globe oculaire à travers la paupière supérieure,
- l'examen de l'autre œil met en évidence un angle irido-cornéen étroit.

#### 3. Uvéite antérieure :

- il existe une baisse d'acuité visuelle et des douleurs en général modérées,
- un cercle périkératique,
- une pupille en myosis ;
- l'examen à la lampe à fente met en évidence la présence de cellules inflammatoires dans la chambre antérieure (phénomène de Tyndall), ± précipités rétrocornéens et synéchies irido-cristalliniennes,

- l'examen du fond d'œil après dilatation pupillaire recherche des signes d'uvéite postérieure associés.

### B. Baisse d'acuité visuelle avec œil blanc et indolore

L'examen du fond d'œil oriente le diagnostic :

#### 1. fond d'œil non visible ou mal visible par « trouble des milieux » :

##### a) hémorragie intravitréenne :


Elle entraîne une baisse d'acuité visuelle souvent précédée d'une impression de « pluie de suie ».

La *baisse d'acuité visuelle* est très variable suivant l'importance de l'hémorragie : une hémorragie intravitréenne minime peut se manifester principalement par des *myodésopsies*, sans baisse d'acuité visuelle ou avec une baisse d'acuité visuelle minime ; une hémorragie intravitréenne massive entraîne une baisse d'acuité visuelle sévère, au maximum acuité visuelle réduite à la perception lumineuse.

La *cause de l'hémorragie* est facile à reconnaître quand la rétine reste visible ; ailleurs, une hémorragie massive rend la rétine invisible à l'examen du fond d'œil : l'*échographie B* peut alors parfois orienter vers une étiologie (par exemple, mise en évidence d'une déchirure rétinienne). L'échographie B est de toute façon toujours indiquée quand la rétine n'est pas visible pour *éliminer la présence d'un décollement de la rétine* (+++).

Principales causes des hémorragies intravitréennes :

- rétinopathie diabétique proliférante,
- occlusions de forme ischémique de la veine centrale de la rétine ou d'une de ses branches,



**Fig.1 - Hémorragie intravitréenne ; la rétine est masquée par l'hémorragie intravitréenne, et on ne perçoit plus que la pupille et quelques cicatrices de laser dans le secteur temporal (bord gauche du cliché).**

- déchirure rétinienne : une déchirure rétinienne, compliquée ou non de décollement de la rétine (voir plus loin), peut entraîner lors de sa survenue une hémorragie intravitréenne par rupture d'un vaisseau rétinien,

- syndrome de Terson : hémorragie intravitréenne uni- ou bilatérale associée à une hémorragie méningée par rupture d'anévrisme intracrânien (le syndrome de Terson peut également être associée à une hémorragie méningée d'origine traumatique).

b) « *hyalite* » : on désigne par ce terme un trouble inflammatoire du vitré au cours des uvéites postérieures (inflammation du vitré, de la choroïde et/ou de la rétine).

La baisse d'acuité visuelle n'est en général pas brutale mais peut être d'installation rapidement progressive, en quelques jours.

L'examen met en évidence un trouble du vitré avec présence de cellules inflammatoires à l'examen à la lampe à fente.

Les étiologies sont celles des uvéites postérieures comme la toxoplasmose (une des causes les plus fréquentes).

## **2. fond d'œil bien visible et anormal :**

a) occlusion de l'artère centrale de la rétine ou d'une de ses branches (voir 130 - 3 - Occlusions artérielles rétiniennes) :

- baisse d'acuité visuelle brutale, très profonde (perception lumineuse) ;
- pupille en mydriase aréflexique,
- rétrécissement diffus du calibre artériel
- œdème blanc rétinien ischémique de la rétine avec *tache rouge cerise de la macula* ;
- tableau clinique variable selon la localisation de l'occlusion en cas d'occlusion d'une branche de l'artère centrale de la rétine.

b) occlusion de la veine centrale de la rétine ou d'une de ses branches (voir 130 - 4 - Occlusions veineuses rétiniennes) :

- baisse d'acuité visuelle très variable en fonction de la forme clinique
- à l'examen du fond d'œil, œdème papillaire, hémorragies rétiniennes disséminées, nodules cottonneux, tortuosités et dilatation veineuses,
- examen du fond d'œil et angiographie fluorescéinique permettent de préciser la forme clinique de l'occlusion veineuse : *forme ischémique* ou *forme ischémique* ;
- tableau clinique variable selon la localisation de l'occlusion en cas d'occlusion d'une branche de la veine centrale de la rétine.

c) DMLA compliquée de néovaisseaux choroïdiens maculaires (voir 60 – Dégénérescence maculaire liée à l'âge) :

- survenue brutale d'une baisse d'acuité visuelle et de métamorphopsies,

- décollement exsudatif de la rétine maculaire ± hémorragies sous-rétiniennes et exsudats profonds («exsudats secs»).

d) décollement de la rétine (DR) rhégmato-gène : il s'agit d'un décollement de rétine secondaire à une déchirure rétinienne (du grec *rhegma* = déchirure), s'opposant aux décollements de rétine exsudatifs (comme au cours de l'HTA ou de la toxémie gravidique – voir 130 - 1 - Rétinopathie hypertensive) et aux décollements de rétine par traction (au cours notamment de la rétinopathie diabétique).

- la survenue d'une *déchirure* au niveau de la rétine périphérique (cf. chapitre «SÉMILOGIE OCULAIRE») peut permettre le passage de liquide depuis la cavité vitréenne dans l'espace sous-rétinien ; ce liquide sous-rétinien (LSR) va soulever la rétine de proche en proche : c'est le décollement de la rétine (DR).

- il reconnaît *trois étiologies principales* :

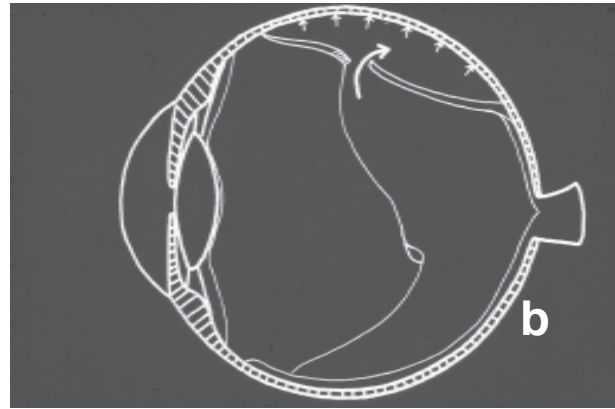
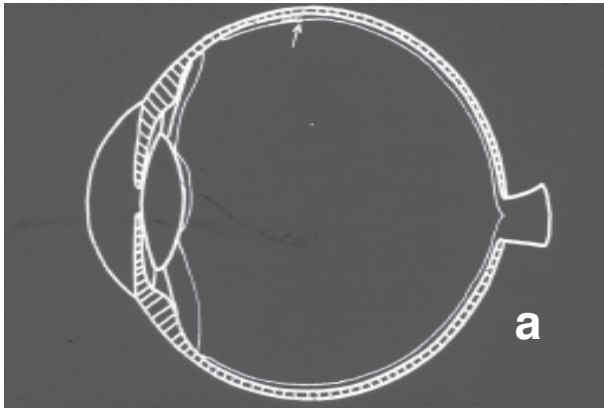
- décollement de la rétine idiopathique, le plus souvent chez le sujet âgé,

- myopie, notamment myopie forte (myopie supérieure à – 6 dioptries) ; le risque de DR rhégmato-gène croît avec le degré de myopie,

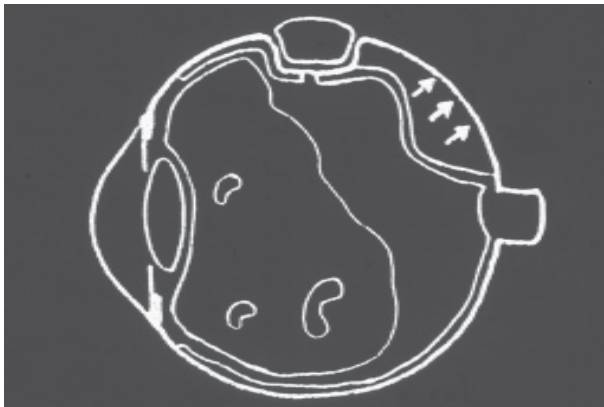- chirurgie de la cataracte (DR de l'aphaque ou du pseudophaque), qui se complique d'un DR dans environ 2% des cas, dans un délai variable, parfois plusieurs années après l'intervention sur le cristallin.

- l'*évolution spontanée* est très péjorative : elle se fait vers l'extension inexorable du DR, qui englobe la macula, puis intéresse la totalité de la rétine ; la rétine décollée subit en quelques semaines des lésions irréversibles responsables d'une cécité.

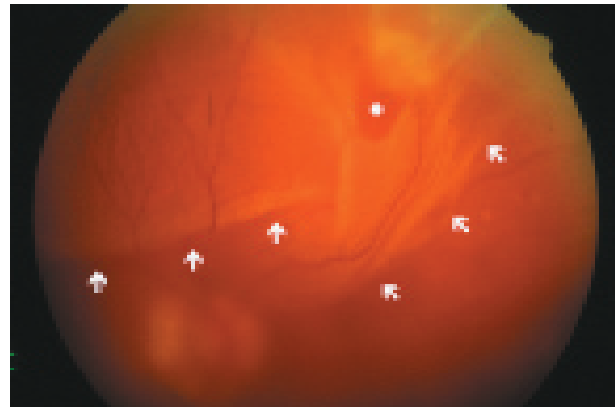
- le *traitement* est uniquement chirurgical : son principe est d'obturer la déchirure rétinienne périphérique, permettant de stopper le passage de liquide sous-rétinien ; le LSR résiduel est ensuite résorbé par l'épithélium pigmentaire et la choroïde, permettant à la rétine de se réappliquer. Le pronostic anatomique (environ 90% de succès) et fonctionnel



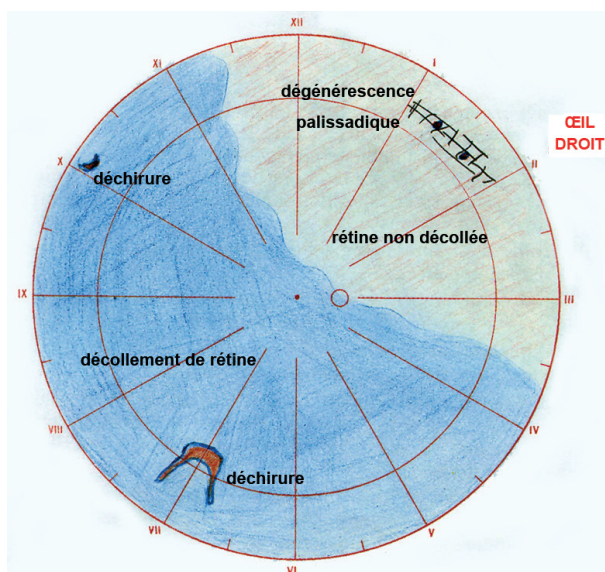
**Fig. 2 - Physiopathologie du décollement de la rétine (DR) :** la survenue d'une déchirure en périphérie rétinienne permet le passage de liquide dans l'espace sous-rétinien ; l'épithélium pigmentaire assure la résorption de ce liquide sous-rétinien, mais son débit est insuffisant et le liquide s'accumule sous la rétine, entraînant l'extension du DR.



**Fig. 3 - Le traitement chirurgical du DR** consiste à obturer la déchirure, ce qui permet au liquide sous-rétinien d'être résorbé par l'épithélium pigmentaire, et à la rétine de se réappliquer.



**Fig. 4 - Aspect du fond d'œil dans un DR secondaire à une volumineuse déchirure située en temporal supérieur ; limites du décollement : ↑ , déchirure : \* .**



**Fig. 4 bis - Représentation schématique d'un décollement de rétine**

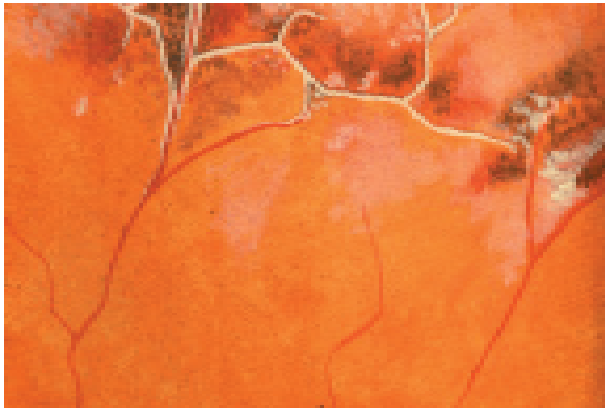


Fig. 5 - Représentation schématique d'une dégénérescence palissadique (lésion prédisposant au décollement de la rétine, surtout chez des sujets à risque,

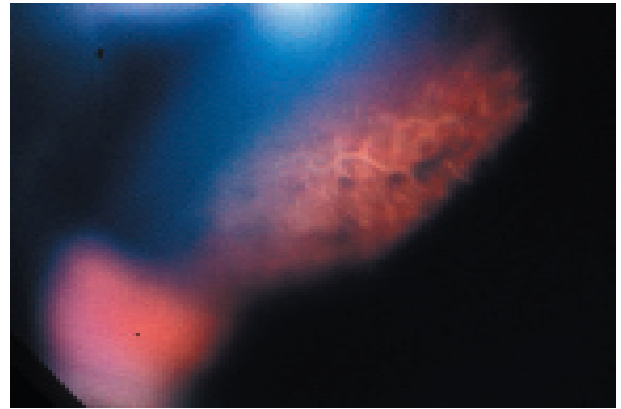


Fig. 6 - Dégénérescence palissadique (examen de la périphérie du fond d'œil à la lampe à fente).


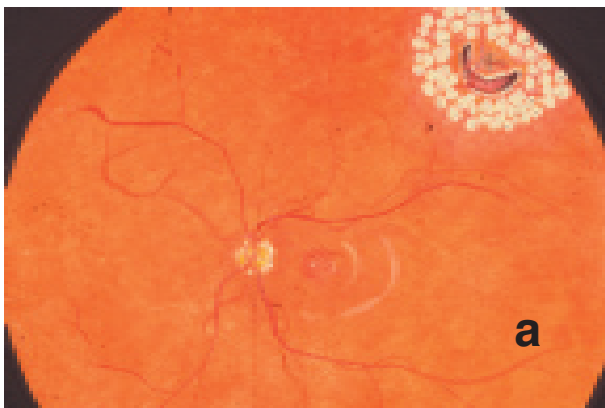


Fig. 7 - Traitement préventif du décollement de la rétine :

- a : représentation schématique d'une photocoagulation préventive d'une déchirure rétinienne non compliquée de DR.

- b : cicatrices de photocoagulation autour d'une déchirure rétinienne (déchirure : \*, cicatrices de photocoagulation : O.)

- c : aspect d'une photocoagulation récente autour d'une palissade.

du traitement chirurgical est d'autant meilleur qu'il est précoce, surtout lorsque la macula est soulevée par le DR. Le DR est ainsi considéré comme une « semi-urgence », justifiant une intervention dans les quelques jours suivant le diagnostic.

• signes cliniques :

- signes fonctionnels : myodésopsies, suivies de phosphènes correspondant à la survenue de la déchirure rétinienne, puis d'une amputation du champ visuel périphérique, correspondant à la constitution du DR ; lorsque le DR soulève la macula, il entraîne alors une baisse d'acuité visuelle.

- examen du fond d'œil :

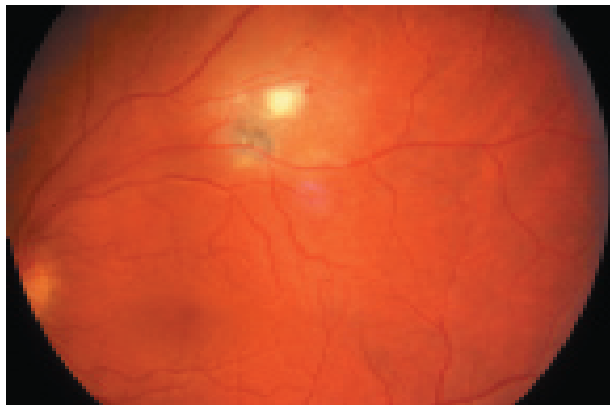◇ il fait le diagnostic : la rétine apparaît en relief, mobile, formant de volumineux plis.

◇ il recherche la déchirure causale ; il doit s'attacher à rechercher plusieurs déchirures, les déchirures multiples étant fréquentes et la méconnaissance d'une ou plusieurs déchirures exposant à un échec du traitement chirurgical,

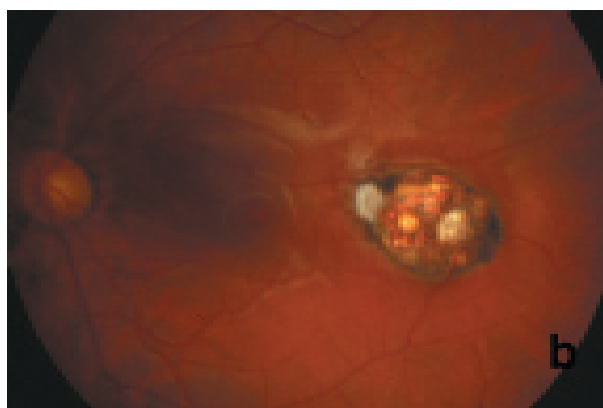
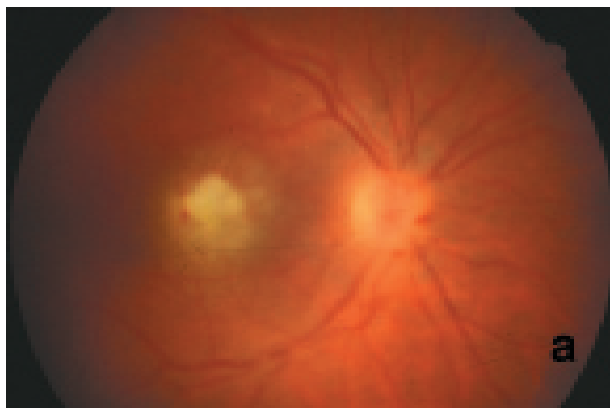
◇ un examen de la rétine périphérique de l'œil controlatéral doit être systématiquement pratiqué, à la recherche de déchirure(s) non compliquée(s) de décollement de rétine ou de lésions prédisposantes (zones de dégénérescence palissadique au niveau desquelles peuvent survenir des déchirures



rétiniennes) ; ces lésions peuvent en effet bénéficier d'un traitement préventif par photocoagulation au laser afin de diminuer le risque de bilatéralisation du DR (risque de bilatéralisation > 10%). Ce traitement prophylactique par photocoagulation au laser peut également se discuter, mais il est plus controversé, en l'absence de décollement de la rétine chez des sujets porteurs de lésions de dégénérescence palissadique et par ailleurs à risque de DR (notamment sujets myopes forts).



**Fig. 8 - Aspect typique d'une chorio-rétinite toxoplasmose : foyer récent blanchâtre jouxtant un petit foyer ancien, cicatriciel, pigmenté.**



**Fig. 9 - Toxoplasmose oculaire bilatérale : foyer récent de l'œil droit (a), foyer cicatriciel de l'œil gauche (b).**

e) neuropathie optique ischémique antérieure (cf 130 - 2 - NOIA) :

- baisse d'acuité visuelle unilatérale brutale, le plus souvent massive,
- diminution du réflexe photomoteur direct,
- œdème papillaire total ou en secteur,
- déficit fasciculaire à l'examen du champ visuel.
- la cause la plus fréquente est l'artériosclérose, mais la NOIA doit faire systématiquement rechercher

une maladie de Horton nécessitant une corticothérapie par voie générale en urgence.

f) toxoplasmose oculaire : elle est responsable d'une chorio-rétinite récidivante, qui s'accompagne de signes inflammatoires vitréens : elle se manifeste par des myodésopsies et une baisse d'acuité variable, d'autant plus importante que le foyer est à proximité de la macula ; à l'examen du fond d'œil, il s'agit d'un foyer blanchâtre qui évolue vers une cicatrice atrophique, à partir de laquelle peuvent survenir des récidives ; le traitement repose sur les antiparasitaires (association Malocid® et Adiazine®), prescrits s'il existe une menace sur l'acuité visuelle.

### **3. Anomalies de la vision d'apparition brutale avec fond d'œil visible et normal :**

a) NORB (voir 125 – œil et sclérose en plaques) :

- importante baisse d'acuité visuelle unilatérale brutale,
- douleurs oculaires augmentées lors des mouvements oculaires,

- réflexe photomoteur direct diminué,
- examen du fond d'œil normal (plus rarement, œdème papillaire modéré),
- scotome central ou cœco-central à l'examen du champ visuel.

b) atteintes des voies optiques chiasmatiques et rétro-chiasmatiques (voir « altérations de la fonction visuelle ») :

- une atteinte chiasmatique donne le plus souvent une hémianopsie bitemporale d'installation progres-

sive, la cause étant le plus souvent une compression d'origine tumorale.

- devant une hémianopsie ou une quadranopsie latérale homonyme par atteinte des voies optiques rétrochiasmatiques, l'installation brutale évoque une étiologie vasculaire, alors qu'une installation progressive évoque une étiologie tumorale.

## **C. Anomalies transitoires de la vision**

**1. CMT** (Cécité Monoculaire Transitoire) : disparition totale de la vision, d'apparition aiguë, d'une durée de quelques minutes, spontanément résolutive, c'est l'amaurose fugace ; elle correspond à un **accident ischémique rétinien transitoire**.

C'est une urgence diagnostique en raison du risque de survenue d'une occlusion artérielle rétinienne constituée ou d'un AVC ischémique.

Elle doit faire rechercher avant tout un athérome carotidien ou une cardiopathie emboligène (cf. chapitre « OCCLUSIONS ARTÉRIELLES RÉTINIENNES »).

**2. Insuffisance vertébro-basilaire** : une amaurose transitoire bilatérale, de durée brève, peut traduire une ischémie dans le territoire vertébro-basilaire.

**3. « Éclipses visuelles »** : flou visuel aux changements de position, durant quelques secondes ; elles accompagnent l'œdème papillaire de l'**hypertension intracrânienne**.

**4. Scotome scintillant** : bilatéral, accompagné de flashes colorés, s'étendant progressivement à un hémichamp visuel, il évoque une **migraine ophtalmique**.

Le trouble visuel régresse en 15 à 20 minutes environ, laissant la place à une céphalée pulsatile, volontiers hémicrânienne et controlatérale.

Dans certains cas, le scotome scintillant est isolé, sans céphalée.

