

Les infections de la main

« panaris et phlegmons »

Dr M.Boukredera

I/ introduction

- La main est un site particulièrement propice à l'infection
- Les tableaux cliniques et bactériologiques sont très variés, allant du panaris à la fasciite nécrosante
- Leur pronostic peut devenir redoutable, conditionné par la qualité et la rapidité de la prise en charge médico-chirurgicale initiale

II/ Bactériologie et écosystème de la main

Le revêtement cutané possède 02 fonctions ; l'une accueillante aux germes et l'autre fait barrière aux germes.

Au niveau de la main ces germes se développent préférentiellement au niveau de la paume, au niveau des plis et des commissures.

On distingue 02 types de germes :

- Les germes saprophytes: qui résident dans la peau (staphylocoque blanc)
- Les germes transitoires (staphylocoque doré) propices à l'infection

***/ le cycle évolutif spontané d'un processus infectieux** : passe par 03 stades :

- Phase d'invasion
- Stade de pullulation microbienne : se manifeste par des signes inflammatoires locaux
- Stade de collection, après quelques heures ou jours d'évolution: qui relève d'un TRT chirurgical

III/ Les infections courantes :

A/ Panaris :

Un panaris est une infection aiguë d'un doigt qui atteint la peau et les tissus sous la peau, à la suite d'une piqûre septique souvent minime voire passée inaperçue.

Dans la majorité des cas, il s'agit d'une infection qui survient au bord de l'ongle à la suite de l'arrachement d'une petite peau. Néanmoins, un panaris peut se localiser sur l'ensemble du doigt.

***/ signes évolutifs** : le panaris évolue en trois stades :

Stade d'inoculation : souvent méconnu, il se caractérise par une douleur aiguë vite calmée suivi d'un intervalle libre.

Stade d'inflammation : il existe des signes inflammatoires locaux : œdème, rougeur, chaleur. La douleur est spontanée, atténuée ou absente la nuit. Les signes régionaux ou généraux sont absents. Ce stade est réversible, soit spontanément, soit après traitement.

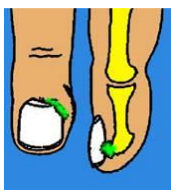
Stade de collection : la douleur est intense, permanente, pulsatile, insomnante. Les signes locaux sont nets : tuméfaction rouge, chaude et tendue (le pus est parfois visible).

Il existe des adénopathies satellites.

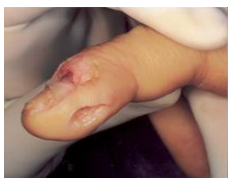***/ Aspects cliniques** : les 03 types les plus fréquents du panaris :

- Panaris péri- et sous unguéal : localisé sur le pourtour de l'ongle ou sous celui-ci (1)
- Panaris en « bouton de chemise » : conséquence de la propagation à la pulpe d'un panaris péri unguéal ; nécessite alors une mise à plat bipolaire, à la fois péri unguéale et pulpaire (2)
- Panaris de la face dorsale du doigt : grave car évolue vers la cellulite dorsale, l'atteinte des tendons et l'arthrite ; impose une excision chirurgicale radicale

(1)



(2)



***/Evolution – complications :**

L'évolution est généralement favorable sous un traitement bien conduit. La plaie opératoire bourgeonne rapidement et la cicatrisation est obtenue en 2 à 3 semaines.

Les complications sont liées à la propagation de l'infection soit en surface avec fistulisation et escarrification soit en profondeur vers les os, les tendons, les articulations, du fait le plus souvent, d'un retard diagnostique ou thérapeutique ou d'un traitement mal conduit.

On peut alors observer:

- Une ostéite et/ou une arthrite
- Un phlegmon des gaines
- Une nécrose cutanée voire digitale

Les séquelles sont surtout fonctionnelles (raideur) et esthétiques (cicatrices pulpaire, dystrophies unguéales).

La récurrence est fréquemment liée à un traitement insuffisant (excision incomplète)

***/ Traitement :**

Le traitement doit être précoce et rapide. Il diffère selon le stade du panaris.

- À la phase inflammatoire, des pansements et des bains à base d'antiseptiques. La surveillance doit être quotidienne et la guérison obtenue en quelques jours.
- À la phase de collection, le traitement devient chirurgical. Il consiste à exciser largement les tissus infectés.

Les antibiotiques seuls ne permettent pas de guérir les panaris et ne sont prescrits qu'en complément du geste chirurgical.

B/ Les phlegmons des gaines synoviales :

Sur le plan anatomique, les tendons fléchisseurs sont entourés d'une gaine étendue. Cette gaine est tapissée intérieurement d'un tissu synovial qui circonscrit une cavité virtuelle remplie de liquide synovial. L'infection de cette gaine s'appelle un phlegmon.

Il s'agit d'une urgence chirurgicale. C'est une infection grave, d'évolution très rapide qui peut laisser des séquelles si elle n'est pas précocement diagnostiquée et traitée.

***/ Deux modes de contamination sont à distinguer :**

- ☐ Inoculation directe par un agent vulnérant : lors d'une piqûre septique ou d'une plaie de la gaine, les germes peuvent se propager rapidement le long du tendon.
 - ☐ Inoculation indirecte par diffusion au contact de la gaine à partir d'un foyer infectieux voisin.
- L'évolution est plus rapide lorsque l'inoculation est directe.

***/Signes cliniques :**

- La douleur débute sur la porte d'entrée puis s'étend le long du trajet de la gaine
- douleur rétrograde paradoxale à la palpation du cul-de-sac proximal
- L'extension passive du doigt peut aggraver la douleur
- Attitude antalgique en flexion
- Ultérieurement, une attitude en crochet irréductible du doigt
- la résolution spontanée du crochet signe la rupture tendineuse ; elle est de très mauvais pronostic.

***/ Stades évolutifs : 03 stades :**

- **stade 1** : synovite exsudative qui distend la gaine des fléchisseurs ; le liquide est louche ou clair, anormalement abondant et la synoviale est inflammatoire.
- **Stade2** : synovite purulente ; l'atteinte de la synoviale est irréversible mais le tendon est encore intact.
- **Stade 3** : nécrose infectieuse du tendon

***/ Complications :**

Vu au stade inflammatoire et convenablement traité, l'évolution est souvent favorable.
Plus tard, le pronostic est moins bon, avec apparition des complications :

- Ténosynovite diffuse
- Nécrose tendineuse
- Fasciite nécrosante
- Ostéite et/ou arthrite

***/ Traitement :**

Le traitement est toujours chirurgical car les antibiotiques seuls sont incapables de pénétrer dans la gaine des tendons.

Le traitement consiste à exciser l'ensemble du trajet de la plaie en bloc.

- **Dans le stade 1**, un abord proximal dans le cul de sac permet de réaliser un prélèvement et d'effectuer un lavage de la gaine du tendon. S'il existe du pus dans la gaine, une ouverture complète du doigt est justifiée pour permettre d'enlever toutes les zones infectées ou nécrosées.
- **Dans le stade 2**, le doigt est ouvert sur toute sa longueur et une synovectomie complète est pratiquée. Les lavages sont multiples.
- **Dans le stade 3**, une résection partielle ou complète du tendon est parfois nécessaire, suivie d'une cicatrisation dirigée et reconstruction tendineuse ultérieure.

C/ Phlegmons des espaces cellulux da la main

- Sur le plan anatomique, il existe plusieurs espaces cellulux au niveau de la main : face dorsale, espace hypothénarien, thénarien, palmaire médian superficiel, palmaire médian profond et espace commissural.
- Le diagnostic est aisé devant une collection (rougeur, chaleur, douleur et tension des parties molles)
- L'infection et la tension peuvent décoller les structures superficielles et aboutir à la nécrose
- Le bilan clinique fait rechercher des signes régionaux et généraux identiques au panaris et au phlegmon
- Le diagnostic bactériologique retrouve le plus souvent un staphylocoque. Le streptocoque peut entraîner des nécroses cutanées importantes qui peuvent gagner l'avant-bras
- une antibiothérapie intraveineuse est souvent nécessaire.
- Le traitement est chirurgical avec mise à plat, excision de tous les tissus infectés et nécrosés
- Les lavages sont abondants
- La rééducation est débutée dès le 3ème jour pour éviter la raideur et la fibrose des espaces cellulux.