

# **EXPLORATION RADIOLOGIQUE DU CŒUR ET DES GROS VAISSEAUX**

## **PLAN**

### **I / INTRODUCTION**

### **II /MOYENS TECHNIQUES**

#### **1/ COUPLE RX STANDARD ET ECHOGRAPHIE CARDIAQUE**

##### **1-1/ RX STANDARD**

##### **1-2/ECHO-CARDIOGRAPHIE**

#### **2/ IMAGERIE EN COUPE**

#### **3/ SCINTIGRAPHIE MYOCARDIQUE**

#### **4/ ANGIOGRAPHIE PAR CATETHERISME**

### **III /SEMIOLOGIE A LA RADIOGRAPHIE STANDARD**

#### **3-1 / NORMALE**

#### **3-2 / ANORMALE**

### **IV/ INDICATIONS SELON CHAQUE TECHNIQUE D'EXAMEN**

### **V/ CONCLUSION**

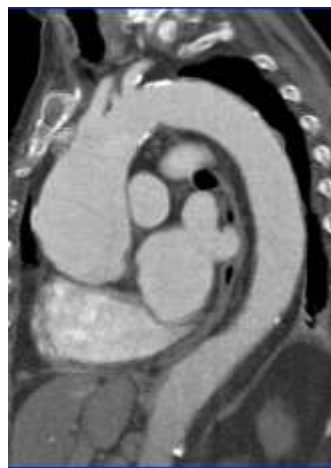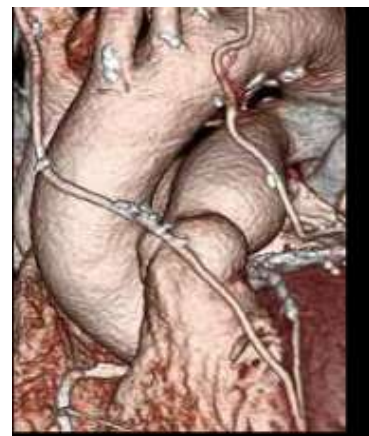
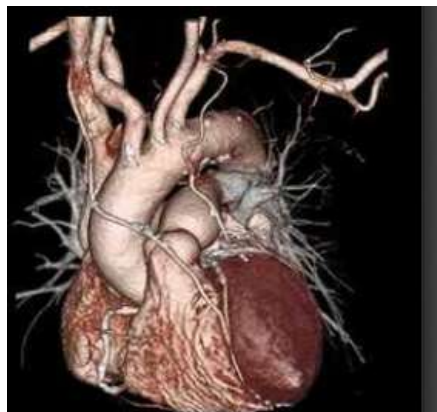
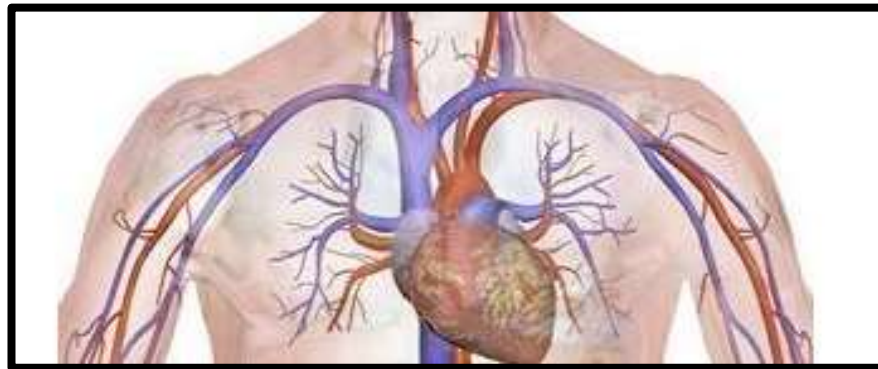
### **VI/ REFERENCES BIBLIOGRAPHIQUES**

## **OBJECTIFS**

**1/ Faire connaître les explorations cardiaques**

**2/ Décrire la sémiologie normale et pathologique sur la radiographie standard**

**3/ Evaluer la place de l'imagerie actuelle et les indications**



## I / INTRODUCTION

L'imagerie cardiaque regroupe un arsenal d'examen d'intérêt complémentaire qui se présente comme suit :

&) La radiographie standard du thorax demeure **l'examen de première intention** devant tout examen clinique et tracé électrique suspects. Elle constitue un examen rapide et peu coûteux.

&) L'échographie cardiaque, technique non invasive, disponible, peu coûteuse, est l'examen clé en pathologie cardiaque.

&) Les avancées technologiques des machines et les possibilités actuelles de l'imagerie en coupe par la Tomodensitométrie multi-détecteurs et l'IRM, ont contribué à l'exploration non invasive, **morphologique et fonctionnelle du cœur**.

&) L'exploration isotopique du myocarde (scintigraphie cardiaque), outil diagnostique devant les facteurs de risque: **diabète, tabagisme, hypertension et dyslipidémies**, est demandé d'emblée devant des **anomalies du tracé électrique(ECG) : bloc de branche gauche complet**.

Injection d'un traceur radioactif : **Thallium 201** ou **Technétium** et un détecteur spécial (Scintigraphe) enregistre la **distribution de la substance injectée dans les différentes parties de l'organe examiné**.

Cette répartition est visualisée sous forme de série de **points « scintillants »** correspondant aux zones marquées par le **produit actif**.

&) Cathétérisme cardiaque et vasculaire (angiographie cardiaque/ coronographie) : méthode invasive se caractérise par des injections sélectives de produit de contraste iodé dans les cavités cardiaques et les artères coronaires.

Technique d'examen ayant rapidement fait évoluer les connaissances sur les structures et le fonctionnement du cœur normal et pathologique par **une étude hémodynamique et morphologique des cavités cardiaques et des vaisseaux**.

-Cathétérisme de l'artère fémorale : cœur gauche et ou gros vaisseaux

-Cathétérisme de la veine fémorale : cœur droit

## II / MOYENS TECHNIQUES D'EXPLORATION

### 1/ RADIOGRAPHIE THORACIQUE+++++

#### 1-1/INCIDENCES :

En cardiologie : 4 incidences cliché de **face, profil, obliques** (oblique antérieur droit : OAD et oblique antérieur gauche : OAG).

-Cliché de face : réalisé **debout**, en postéro-antérieure (rayon entrant par le dos, plaque sur la partie antérieure du thorax), en inspiration profonde et en haute tension (**115-130kV**).

- Cliché de profil : les conditions sont les mêmes, seule l'incidence change devenant latérale (partie gauche contre la plaque).

-Cliché en OAD, la partie droite du corps est placée contre la plaque réalisant un **angle de 45°** avec le rayonnement X.

-Cliché en OAG : partie gauche placée contre la plaque réalisant un **angle de 45°** avec le rayonnement X.

-Temps de pose : court, en apnée

- Distance foyer-film : **2m pour le télé-thorax de face**

## 2-2/QUALITÉ DU CLICHÉ

Critères pour vérifier de bonne qualité :

&) -Distance séparant **le bord interne des clavicules aux épineuses** : égale à droite et à gauche.

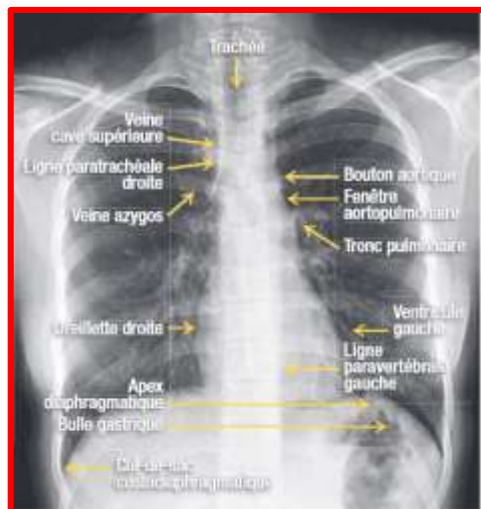-Epineuse de la 3<sup>ème</sup> vertèbre thoracique est **centrée** (cliché thoracique bien de face)

&) Niveau hydro-aérique dans la poche gastrique (patient debout)

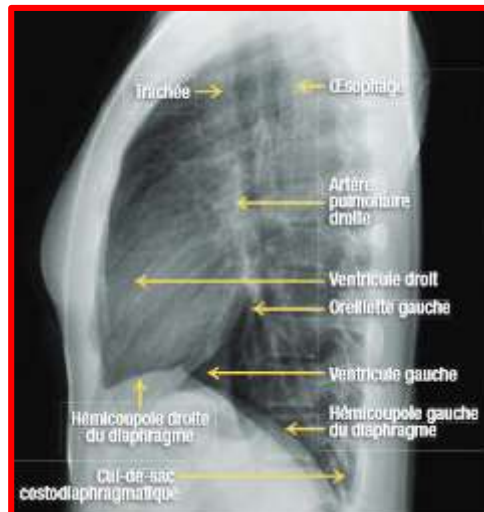&) Coupole diaphragmatique droite : au niveau ou sous la partie antérieure du 6<sup>ème</sup> arc costal

&) Culs de sac costo-diaphragmatiques visibles (cliché réalisé en inspiration profonde)

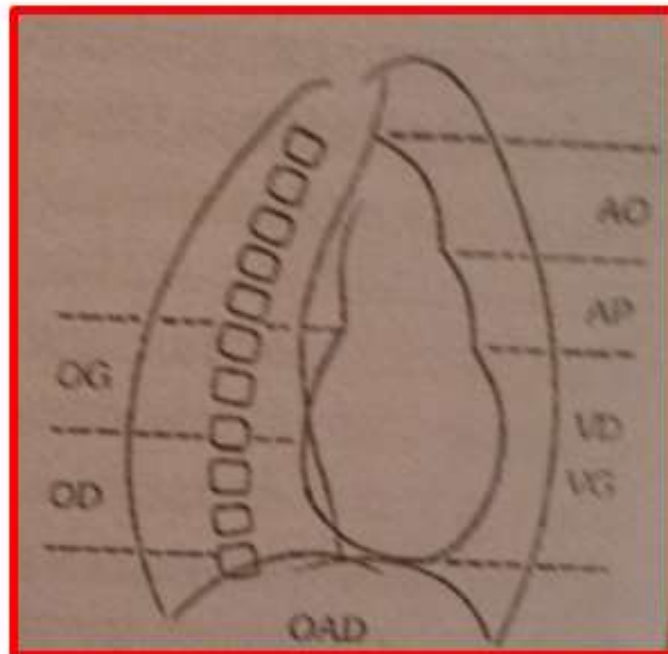
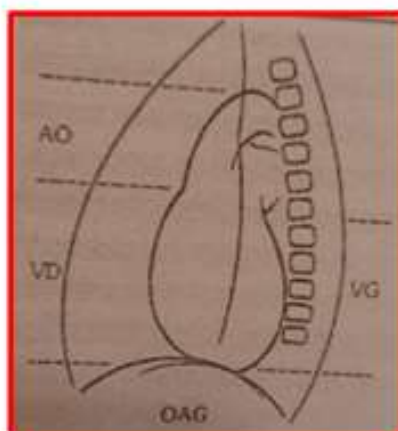
&) Rachis et vaisseaux visibles derrière le cœur : aspect signifiant que l'exposition est correcte.



**FACE**



**PROFIL**

OBLIQUES OU INCIDENCES TRANSVERSES DU CŒUR**RX EN OBLIQUE ANTERIEURE DROITE(OAD)****RX EN OBLIQUE ANTERIEURE GAUCHE (OAG)**

- Rarement indiquée
- Vrai profil du cœur permet de voir l'aorte en totalité
- Bord postérieur
- Bord antérieur (VD surmonté de l'aorte)

## 2 / ECHOGRAPHIE CARDIAQUE

&) Technique d'imagerie US, l'échocardiographie ou échographie cardiaque ou écho-Doppler cardiaque a rapidement trouvé sa place parmi les applications médicales des Ultrasons.

&) Non invasive et disponible, elle est indiquée plus fréquemment.

Exploration dure **10 mn à 30mn**

Sans danger même chez l'enfant et la femme enceinte.

&) Elle apporte des **informations morphologiques et fonctionnels**.

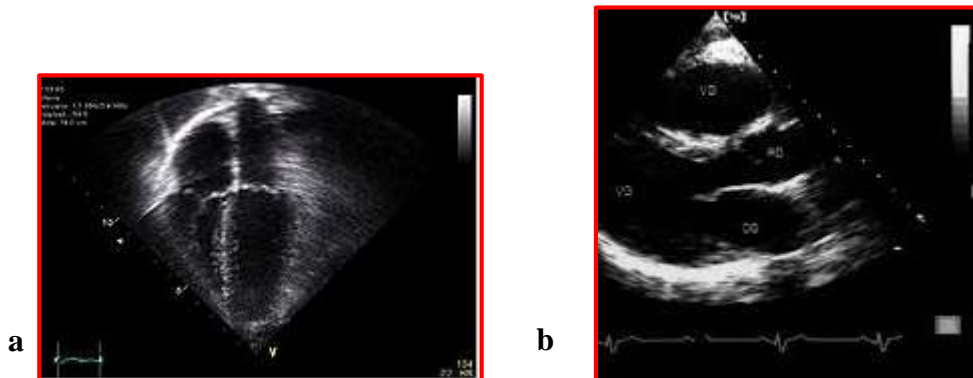
&) L'échocardiographie bidimensionnelle permet d'étudier :

-**Morphologie et Cinétique des valves cardiaques**

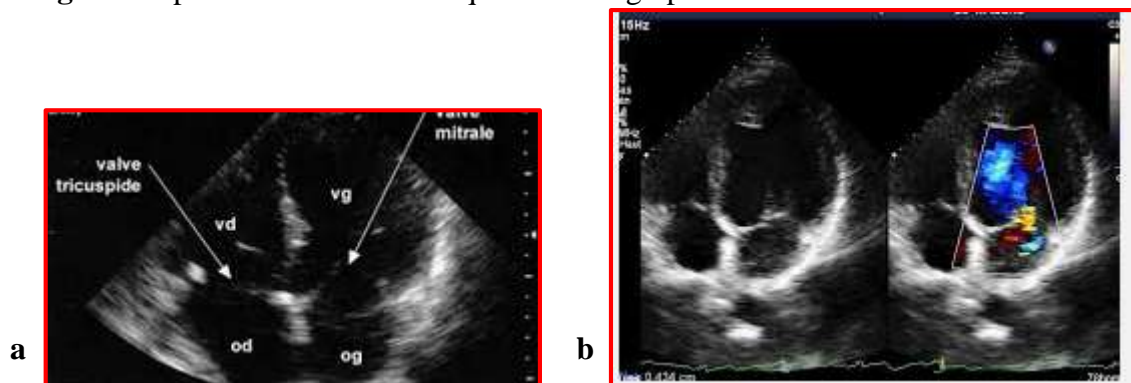
-**Différentes caractéristiques du cœur en fonctionnement.**

&) –Caractéristiques du transducteur ou capteur ultrasonore

- Faible section convexe à balayage électronique
- Basse fréquence **2MHZ**
- Fonction doppler incorporée à l'échographe



**Fig 2 :** Aspect des cavités cardiaques en échographie bidimensionnelle



**Fig 3 :** Echo bidimensionnelle et tir doppler couleur

a : Aspect des valves

b : Echo-doppler : cartographie couleur des cavités cardiaques



### 3/ IMAGERIE EN COUPE

#### 3-1/TDM MULTIDECTEURS CARDIAQUE ET VASCULAIRE

- Scanners multi-détecteurs : indispensables
- Permettent une exploration morphologique et fonctionnelle des coronaires et du cœur

#### &) DEROULEMENT DE L'EXAMEN

- Préparation du patient identique à celle d'un examen TDM standard
- Jeun absolu non nécessaire mais éviter pendant **12H** avant l'examen les produits suivants: **tabac, café et repas copieux.**
- Interroger le patient : indication de l'examen, symptômes, facteurs de risque et allergie à l'iode.
- Contrôle de la fonction rénale : créatinémie ou mieux clearance rénale

#### &) EXPLIQUER CLAIREMENT LE DEROULEMENT DE L'EXAMEN

- Acquisition volumique et injection de produit de contraste :  
Coopération optimale du patient avec **les tests d'apnée** (observer le patient et les variations du rythme cardiaque).
- Placement des électrodes (ECG)
- Positionner confortablement le patient pour éviter tout mouvement, centré sur l'anneau du gantry.
- Utiliser **les β bloquants** si nécessaire, en absence de contre- indication par voie : -ORALE **60 mn avant l'examen : LOPRESSOR =1cp**  
- IV : **5 à 10 mg TENORMINE en IV lente**

#### &) ACQUISITION DES IMAGES

- Compromis entre : **volume d'acquisition / Vitesse/ Qualité d'image**
- Adapter la **synchronisation à l'ECG +++**
- Adapter les paramètres d'acquisition (**KV et mAS**) en fonction de la surface corporelle.

#### &) INJECTION INTRA-VEINEUSE

Acquisition des images synchronisées avec:

-**ECG**

-**Arrivée du produit de contraste** dans : cavités cardiaques /artères coronaires.

PC : fortement concentré en iode **350 à 400 mg/l** Injecteur automatique : (débit élevé de 4 à 6 ml/s). Pour obtenir un rehaussement vasculaire idéal, on utilise :

- Volume de contraste environ **60 à 90 ml/l (350 à 400 mg/ml)** en fonction du poids du patient (**1 à 1,5 cc/kg**)

#### &) RECONSTRUCTION DES IMAGES

Acquisition synchronisée sur l'ECG :

- Permet de reconstruire les images aux **différentes phases du cycle cardiaque.**
- Meilleure phase pour les artères coronaires :

**Diastole entre 60 à 80% du cycle pour le réseau gauche**

**Les phases autour de 30 à 40% pour l'artère droite.**

- Phase systolique

### 3-2/ IRM CARDIAQUE

&) Elle constitue une méthode de référence pour l'imagerie des **Cardiopathies Congénitales, Tumeurs cardiaques, Gros vaisseaux et Péricarde** grâce à :

- Une bonne résolution spatiale et temporelle
- Une approche Tridimensionnelle
- Un excellent contraste entre le sang circulant et le myocarde.

&) Détermination par **ciné-IRM** : **standardisée, précise et reproductible.**

- Volumes ventriculaires
- Fraction d'éjection
- Masse myocardique
- Cinétique segmentaire

&) **IRM de contraste après injection de gadolinium** :

Représente un apport diagnostique considérable pour :

- Nombreuses pathologies tumorales, inflammatoires, ischémiques
- Préciser l'étiologie d'une cardiomyopathie.

**Dans les cardiomyopathies ischémiques : méthode de référence dans l'analyse de la viabilité myocardique.**

#### 3-2-1 AVANTAGE MAJEUR DE L'IRM :

-Pouvoir associer l'étude de la viabilité myocardique à l'analyse de la perfusion myocardique

-Approche fonctionnelle du muscle cardiaque par :

- Des fonctions ventriculaires droite et gauche **au repos**
- **Lors d'épreuves de provocation** d'ischémie myocardique.= **IRM de STRESS**

#### 3-2-2 TECHNIQUE D'EXAMEN

- Réalisation d'une exploration cardiaque nécessite de disposer d'un :

- Appareil
- Environnement technique répondant aux critères de qualité et de sécurité communs à tout examen IRM.

-Matériel Dédié :

- Synchronisation cardiaque (ECG)
- Antenne thoracique en **réseau phasé**
- Injecteur amagnétique : réalisation d'acquisition dynamique de la perfusion myocardique nécessite l'utilisation d'un **injecteur bi-corps**, programmable et amagnétique.
- Système de communication claire avec le patient



-Différentes séquences permettent de fournir :

- Un bilan morphologique dans les plans anatomiques conventionnels et les plans spécifiques du cœur
- Analyse des paramètres fonctionnels cardiaques :
  - Masse ventriculaire
  - Fraction d'éjection
  - Volume d'éjection
  - Epaisseur du myocarde
  - Volumes ventriculaires télédiastolique et télésystolique
  - Cinétique segmentaire et globale
- Un bilan hémodynamique incluant des séquences en contraste de phase pour la quantification de débits et de vitesses (pulmonaire- systémique)
- Une analyse de la perfusion de 1<sup>er</sup> passage du myocarde
- Une ARM avec injection de gadolinium
- Rehaussement tardif à **10 mn de l'injection** (viabilité)

#### **4/ SCINTIGRAPHIE CARDIAQUE**

-Examen complémentaire utilisé par les cardiologues et les médecins spécialistes de médecine nucléaire pour apprécier la **fonction cardiaque** (**perfusion, métabolisme, intégrité cellulaire...**).

-Apporte des renseignements utiles pour **confirmer ou infirmer le caractère coronarien d'une douleur thoracique** en identifiant l'état de perfusion du myocarde (**muscle cardiaque**) pour savoir s'il est bien vascularisé.

##### **4-1/ DEROULEMENT**

Scintigraphie myocardique couplée à une épreuve d'effort et/ou à une stimulation médicamenteuse.

##### **Etapes de réalisation :**

##### **1<sup>er</sup> étape**

On réalise :

-**Epreuve d'effort** qui dure une **quinzaine de minutes**

ET/OU

-**Stimulation médicamenteuse** par injection dans une perfusion veineuse de produit tel que **dipyridamole, adénosine, ou dobutamine** qui va mimer l'effort.

**2<sup>ème</sup> étape**

- Puis le patient est placé sur une table d'examen.
- **Substance radioactive, marqueur ou traceur (technétium, thallium) :**  
Administrée en IV qui se fixe sélectivement au niveau du myocarde.
- Dès que ce marqueur a bien diffusé dans l'organisme, des enregistrements d'émission de la radioactivité sont réalisés.
- Une caméra à scintillation, placée au-dessus de la table d'examen, enregistre la Radio-activité émise et va la traduire sous forme **photographique**.
- A la fin du test d'effort, la perfusion cardiaque est analysée par la fixation du traceur sous une caméra scintigraphique (durée 20 minutes environ).

**1- Vascularisation normale :**

-Fixation homogène

-Perfusion et fixation du traceur sur le myocarde : normale



Examen normal :



Douleurs présentées par le patient ne sont pas d'origine coronarienne.

**2- Vascularisation anormale**

Elle est plus ou moins étendue et se caractérise par :

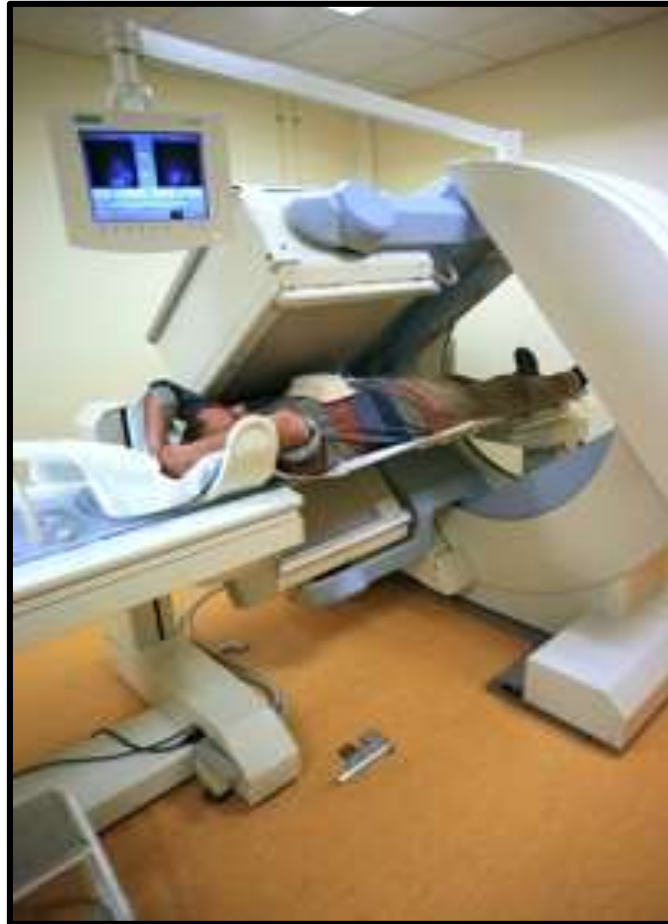Défaut de fixation du traceur sur le myocarde



Un 2<sup>ème</sup> passage sous la caméra **3, 4, voire 24 heures après**, pour comparer les images initiales à des images réalisées au repos.

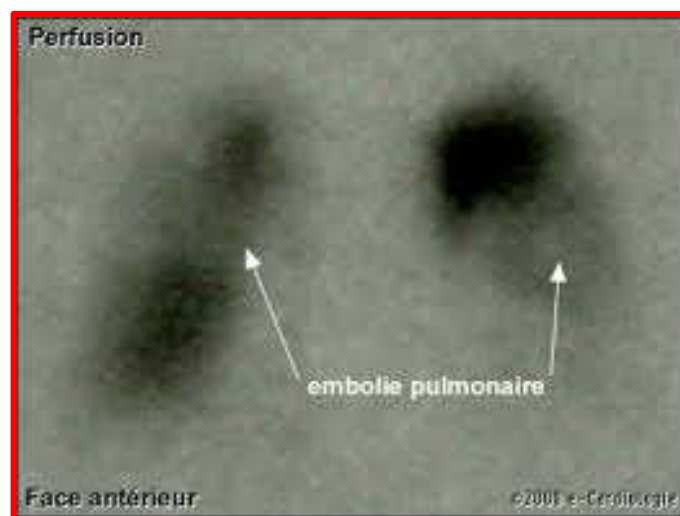
**4-2/ PRECAUTIONS A RESPECTER AVANT L'EXAMEN**

- 1-Elle est contre-indiquée chez la femme enceinte ou susceptible de l'être et les femmes qui allaitent.
- 2-Il est nécessaire d'être **à jeun au moins 6 heures** avant l'examen.
- 3- Durant les **48 heures précédant l'examen**, éviter de consommer:
  - Médicaments contenant du potassium** (thallium : cation analogue du K)
  - Aliments riches en potassium** (fruits secs, bananes et légumes secs)
- 4-Durant les **24 heures qui précèdent l'examen**, **café, chocolat et thé** à ne pas prendre car ils sont antagonistes à l'effet du dipyridamole.
- 5-Arrêt de **certaines médicaments ralentissant le cœur** pour certains cas **24 à 48H** avant l'examen par le médecin traitant.



**SALLE ET TABLE DE SCINTIGRAPHIE**

**IMAGE DE SCINTIGRAPHIE  
PULMONAIRE**



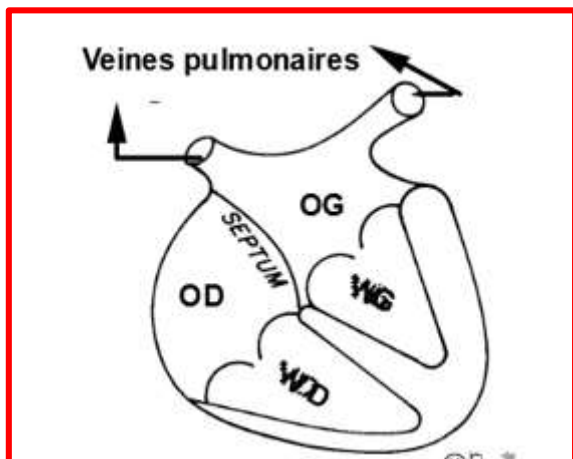
**5/ CATHETERISME CARDIAQUE****5-1/ TECHNIQUE**

cathétérisme cardiaque

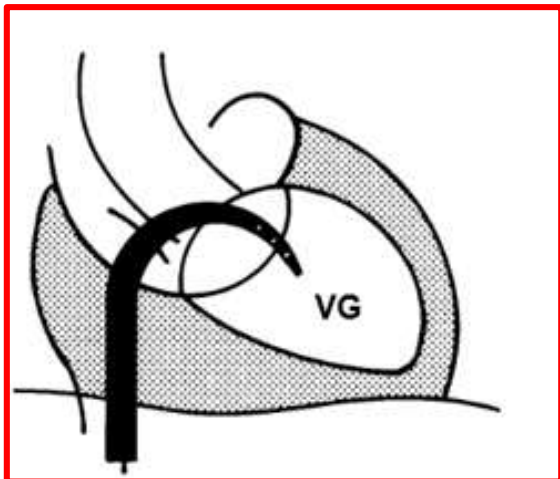
consiste à introduire une sonde opaque aux rayons X dans les cavités droites par le biais de la veine fémorale et les cavités gauches par l'artère fémorale.

**5-2/ INTERET :**

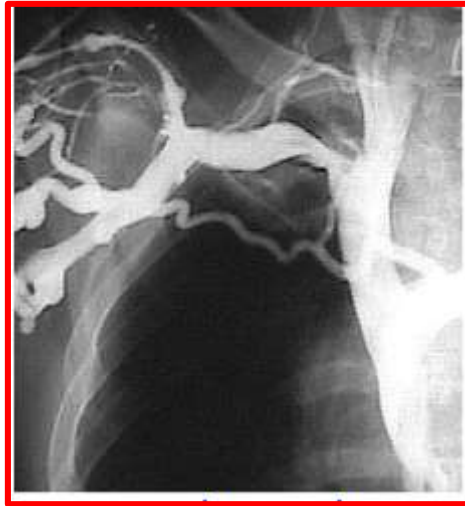- 1-Mesurer les pressions intracardiaques et intravasculaires
- 2-Prélever des échantillons sanguins
- 3-Injecter divers indicateurs pour mesurer le débit cardiaque et détecter un shunt intracardiaque
- 4-Injecter le produit de contraste iodé permettant une étude morphologique et fonctionnelle des cavités et vaisseaux : **Angiocardiographie/ Coronographie**



**SCHEMA ANATOMIQUE  
DES  
CAVITES CARDIAQUES**

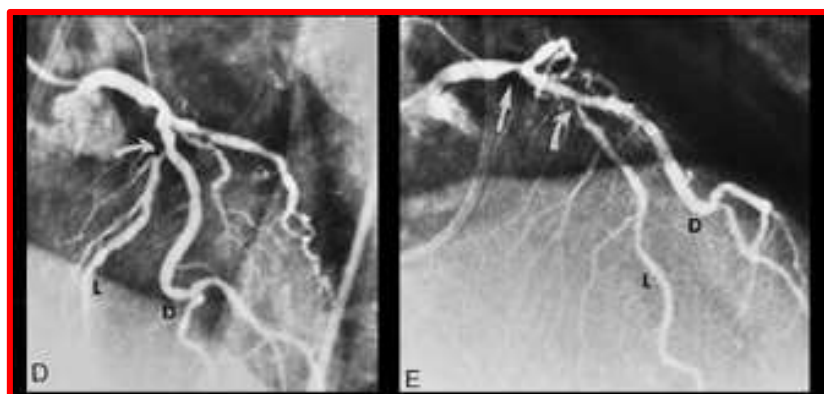
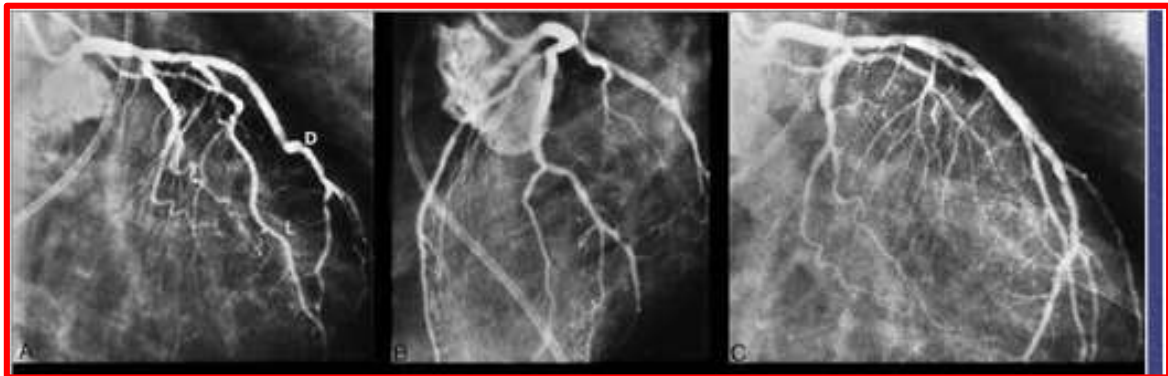
**CATHETER DANS LE  
VENTRICULE GAUCHE  
Voie fémorale artérielle**



**PHLEBO-CAVE  
SUPERIEURE**

**CORONOGRAPHIE :**  
**DIFFERENTES INCIDENCES**



**STENOSES DE LA CORONAIRE GAUCHE**

**III/ INDICATIONS DE CHAQUE MOYEN D'EXPLORATION****1/ COUPLE RX STANDARD / ECHOGRAPHIE CARDIAQUE**

Larges indications avant ou après examen électrique (ECG)

**2 / IMAGERIE EN COUPE****2-1 / TDM CARDIAQUE :**

DEUX TYPES D'INDICATIONS : Appropriées et non appropriées

**2-1-1/ INDICATIONS APPROPRIÉES**

- INDICATIONS CLASSIQUES
  - Embolie pulmonaire
  - Dissection aortique
  - Evaluation des anévrismes de l'aorte
- BILAN ANATOMIQUE
- BILAN DIAGNOSTIQUE DE LA MALADIE CORONAIRE

**2-1-2 / INDICATIONS NON APPROPRIÉES**

- Douleurs thoraciques aiguës avec modification ECG et ou augmentation des enzymes cardiaques.
- Patient à risque élevé ou intermédiaires avec un test fonctionnel positif
- Patient asymptomatique, à risque faible
- Après revascularisation myocardique (pontage, stent)
- Caractérisation de la plaque athéromateuse
- Mesure de la surface valvulaire aortique
- Réalisation du score calcique seul chez le patient symptomatique ou coronarien avéré

**3 /SCINTIGRAPHIE**

Viabilité du myocarde (détection de nécrose) shunts cardiaques

**4/ CATHETERISME/ ANGIOGRAPHIE**

Cathétérisme et/ou Angiographie peuvent être réalisés devant :

**4-1 / Cardiopathies valvulaires acquises :**

Exploration hémodynamique souvent nécessaire pour poser l'indication opératoire et préciser les modalités du geste chirurgical (spécialement en cas d'atteinte poly-valvulaire et/ou **d'âge > 40 ans** pour contrôler le réseau coronaire).

**4-2 /Cardiopathies congénitales**

- Préciser la malformation dominante
- Rechercher des lésions associées
- Apprécier le retentissement,
- Analyser tous les éléments nécessaires pour juger de la possibilité d'un traitement chirurgical et en déterminer le moment et le type.

**4- 3/ Cardiopathies ischémiques :**

**Coronarographie associée à la ventriculographie** : intérêt capital

- Etablir un bilan objectif des lésions
- Exploration réservée dans un but diagnostique en cas de douleurs gênantes, voire invalidantes, même si elles sont atypiques

**4-4/ Hypertension artérielle pulmonaire ou insuffisance cardiaque :**

- Origine peu claire, une exploration hémodynamique est indiquée afin de ne pas méconnaître une lésion chirurgicalement curable.

**5- 5/ Post chirurgie cardiaque :**

Cathétérisme pour détecter :

- Dysfonctionnement d'une prothèse valvulaire**
- Altération de la fonction ventriculaire méconnue en pré-opératoire**
- **Coronarographie d'une thrombose secondaire d'un greffon**

**IV / SEMILOGIE A LA RADIOGRAPHIE STANDARD ++++++****1 / SEMILOGIE NORMALE CARDIAQUE**

Selon les incidences : Aspect normal

**THORAX FACE :**

- Apprécier la taille et la morphologie de la silhouette cardiaque
- On différencie tout d'abord **contenant et contenu**.

**Contenant :**

- Structures osseuses (clavicules, côtes, omoplates, rachis)
- Coupes diaphragmatiques droites et gauches
- Poche à air gastrique.



**Contenu** : silhouette cardiaque

Cœur : **triangle** à base inférieure et deux bords

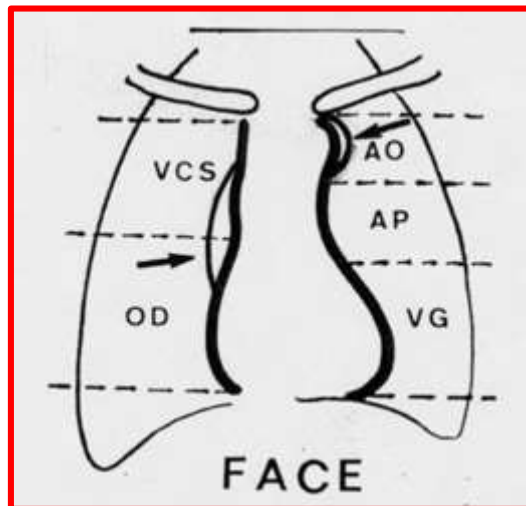
**Bord gauche** oblique, délimité par **trois arcs** : supérieur (bouton aortique), moyen (tronc de l'artère pulmonaire), inférieur (ventricule gauche)

**Bord droit** comprend deux arcs :

Supérieur rectiligne (veine cave supérieure : VCS)

Inférieur bombé (oreillette droite)

**BORDS  
CARDIAQUE**



**ARCS DU COEUR**

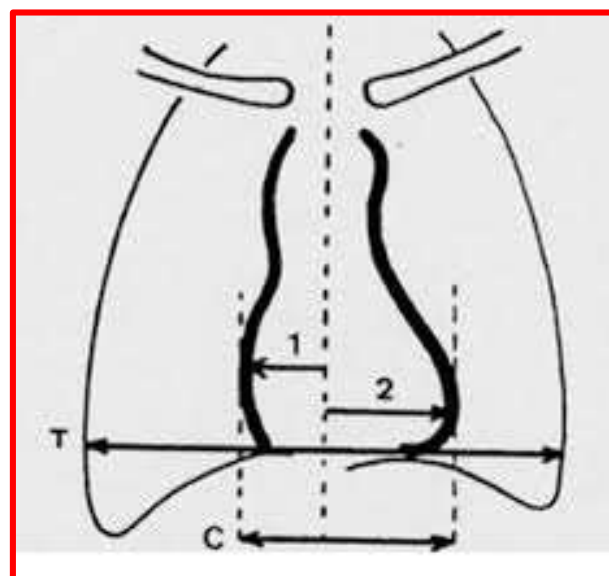
**Déterminer l'index cardio-thoracique sur cliché de Face:**

Comment le calculer ?

Rapport d/D

(1) et (2) représentent d

T= distance D



**ICT= 0,50  
NORMAL**

**Rapport :  $ICT = C1 + C2 / T$  ou  $C/T$      $C = d$  et  $T = D$      $ICT = d/D$**

**RADIOGRAPHIE THORACIQUE DE PROFIL GAUCHE**

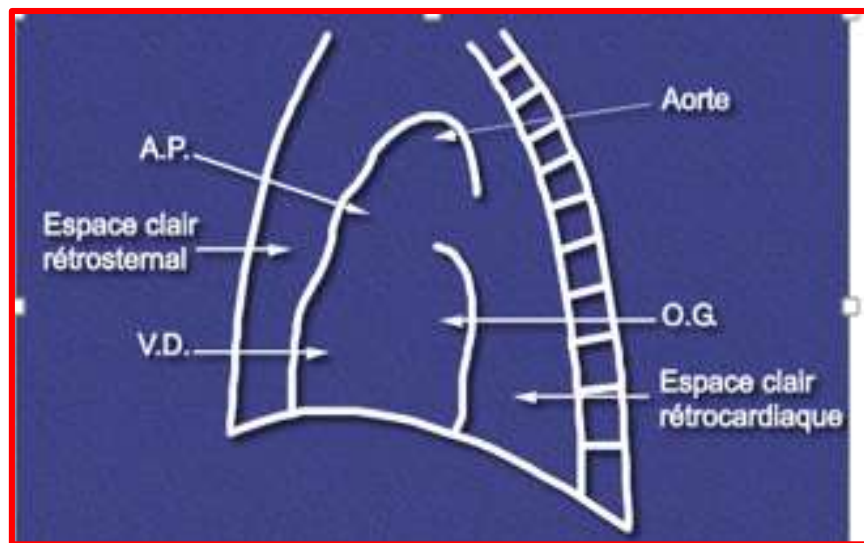
&) Morphologie du cœur : **ovoïde**

&) Bord antérieur :

- Arc supérieur (**Aorte ascendante**)
- Arc inférieur (**Ventricule droit : VD**)

&) Bord supérieur :

- 1/3 inférieur (**ventricule droit : VD**)
- 2/3 supérieur (**oreille droite : OD**)

**RX EN OBLIQUE ANTERIEURE DROITE (OAD)**

- Rarement indiquée
- Vraie face du cœur
- Meilleure incidence pour étudier la morphologie cardiaque
- Les oreillettes sont postérieures et les ventricules sont antérieurs

**RX EN OBLIQUE ANTERIEUR GAUCHE (OAG)**

- Rarement indiquée
- Vrai profil du cœur permet de voir l'aorte en totalité
- Bord postérieur
- Bord antérieur (VD surmonté de l'aorte)

**2- SEMIOLOGIE ANORMALE****CŒUR :****2-1- DILATATION / HYPERTROPHIE DES CAVITES CARDIAQUES**

La dilatation des cavités cardiaques se répercute sur la silhouette cardiaque principalement sur le cliché de face se traduisant par une cardiomégalie (index cardio-thoracique supérieur à 0,5).

**&) Dilatation de l'oreillette droite :**

Se traduit par un élargissement de l'arc inférieur droit qui paraît plus convexe.

- Hyper-convexité et débord de l'arc Inférieur Droit
- Atrésie tricuspidale, CIA à gros débit

**&) Dilatation du ventricule droit :**

Entraîne une saillie de l'arc inférieur gauche avec un aspect arrondi et surélevé de la pointe.

**&) Dilatation hypertrophique du VD :**

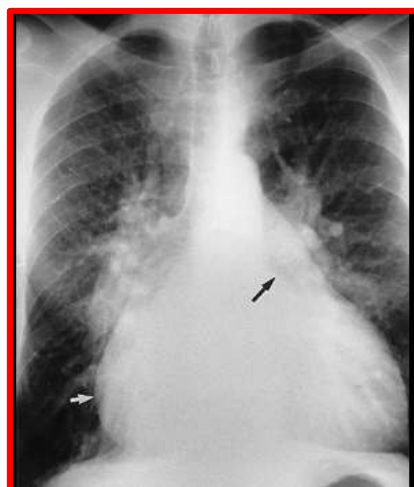
- Débord de l'arc inférieur gauche à pointe surélevée (cœur en sabot à l'extrême)
- Obstacle sur la voie pulmonaire (Rétrécissement valvulaire ou du tronc AP)

**Cœur en sabot : Tétralogie de Fallot :** malformation cardiaque complexe qui associe entre une sténose sévère sur la voie pulmonaire avec importante HVD

**&) Dilatation de l'oreillette gauche**

Si elle est importante, elle entraîne un aspect de **double contour de l'arc inférieur droit** et une **saillie de l'arc moyen gauche**.

- **Elément le plus postérieur du cœur**
- **Aspect en double contour de l'arc inférieur droit**
- **Ouverture de la carène**
- **Ecartement des bronches souches**

**Rétrécissement mitral :**

**Aspect de double contour de l'arc inférieur droit (dilatation de l'oreillette**

**&) Dilatation du ventricule gauche :**

Entraîne une saillie de l'arc inférieur gauche se rapprochant de la partie latérale du thorax.

**&) Dilatation de l'artère pulmonaire**

Entraîne une saillie anormale de l'arc moyen.

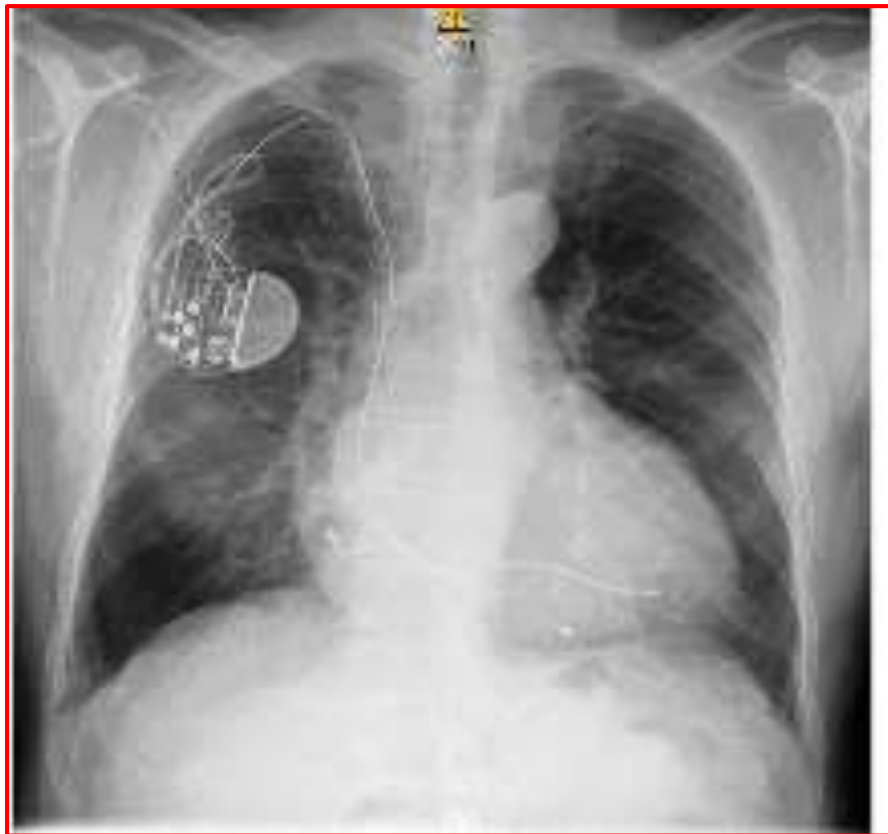**&) Dilatation de l'aorte :**

Entraîne une saillie de l'arc supérieur droit.

**2-2/ CLICHE THORACIQUE**

Peut permettre de visualiser des **calcifications pathologiques** qui peuvent toucher

- Les valves cardiaques
- Le péricarde
- La paroi des vaisseaux notamment l'Aorte.



**GROS CŒUR = CARDIOMEGALIE**

**IMAGE DU PACE MAKER A DROITE**

### GROS VAISSEAUX

➤ COARCTATION AORTIQUE :

- Sténose congénitale isthmique aortique
- Patient jeune, HTA des membres supérieurs, pouls fémoraux presque absents

THORAX FACE :

- Disparition du bouton aortique (absence de l'arc supérieur gauche)
- Hypertrophie du VG
- Erosions costales dans les formes évoluées par dilatation des artères intercostales

TDM /IRM : autres moyens d'exploration

➤ ANEVRYSME DE L'AORTE

- Touche le sujet âgé sur un terrain **athéromateux**
- Dilatation segmentaire de l'aorte de morphologie fusiforme ou sacculaire
- Complications : **Thrombose / Fissuration/ Rupture spontanée ou traumatique**

-ECHO DOPPLER /TDM et ou IRM : moyens techniques d'exploration

➤ DISSECTION DE L'AORTE

- Urgence médico-chirurgicale
- Clivage de l'intima aortique et apparition d'un nouveau chenal en plus du vrai chenal
- Sujet âgé hypertendu se plaint de douleurs thoraciques
- ECG : normal

TDM et/ou IRM : moyens techniques d'exploration :

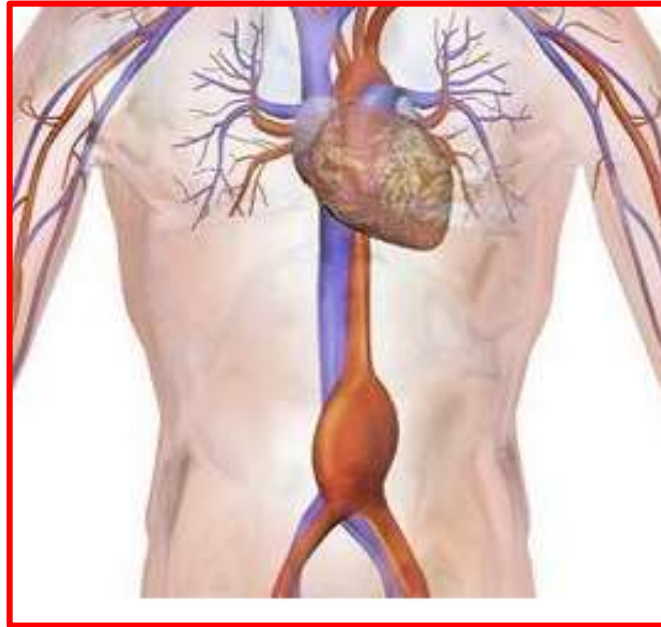
Intérêt :

&) Identifier le **lambeau intimal flottant** dans la **lumière aortique** parfois hyperdense à la TDM sans injection de PC

&) Faire le bilan lésionnel : **Hémo-péricarde**

&) Bilan d'extension aux collatérales : coronaires, supra-aortiques, rénales, digestives

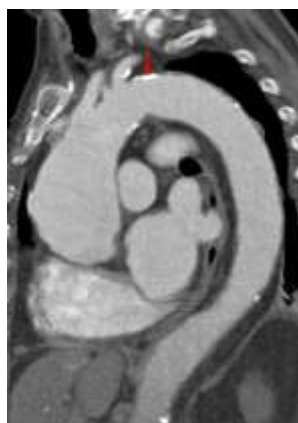
**ANEVRYSME ABDOMINAL DE L'AORTE AVANT LA BIFURCATION  
ILIAQUE**



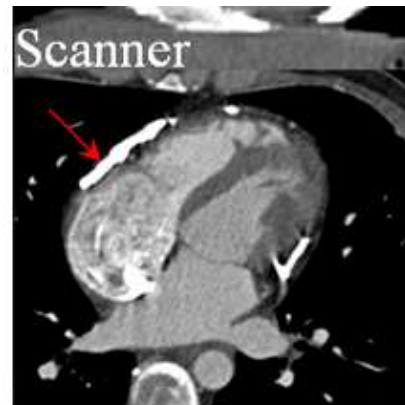
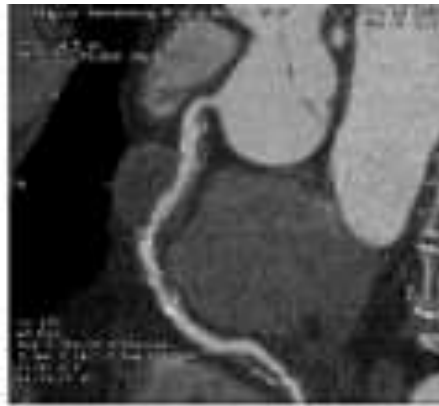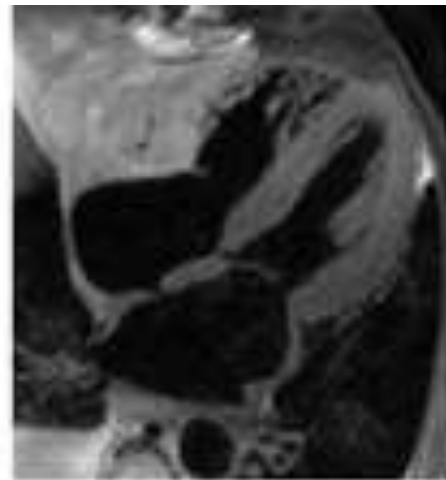
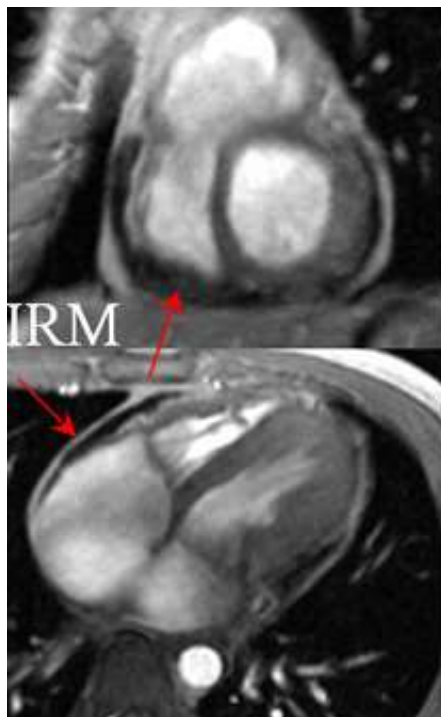
**ANGIOSCANNER DES GROS VAISSEAUX :  
CROSSE AORTIQUE**

**Présence de calcifications de la paroi aortique**

**COUPE  
RECONSTRUITE  
SAGITTALE**



**CROSSE AORTIQUE  
CALCIFICATIONS  
PARIETALES**

**ARTERES CORANARIENNES AU SCANNER****IRM CARDIAQUE**



**V/ CONCLUSION**

- 1) Les moyens techniques destinés à l'exploration cardiaque et des gros vaisseaux sont nombreux mais le choix dépend de :
  - Pathologie étudiée,
  - Etat clinique du patient
  - Tracé électrique
  - Disponibilité des appareils.
- 2) Si les informations sont suffisantes, de préférence commencer l'exploration par la technique d'imagerie la moins invasive ou totalement inoffensive en occurrence l'échographie mode B et Doppler cardiovasculaire.
- 3) Chaque technique apporte un ou plusieurs signes sémiologiques qui lui sont propres et l'association de différents types d'examen, est souvent complémentaire.

**VI/ REFERENCES BIBLIOGRAPHIQUES**

**1/COLLEGE NATIONAL DES ENSEIGNANTS DE CARDIOLOGIE ET MALADIES VASCULAIRES.** – Chapitre 4 : Examens complémentaires en cardiologie

Campus.cerines.fr/cardiologie-et-maladies-vasculaires /...4 /.8.html

**2/BOYER LOUIS GUERET PASCAL.-** Images en coupe du cœur et vaisseaux 2013  
MEDICAL

**3/ VIALLOM M, CROISILLE P.** Imagerie par résonance magnétique cardiaque : aspects techniques et réalisation pratique (1) EMC Radiodiagnostic cœur poumon. [32-005-A-10]

**4/VIALLOM M, CROISILLE P.** Imagerie par résonance magnétique cardiaque : aspects techniques et réalisation pratique (2) EMC Radiodiagnostic cœur poumon. [ 32-005-A-11]

**5/KADOUCH REMY., LAFFY PIERRE- YVES and al.** - Exploration radiologique de la pathologie aortique. Conférence - Hôpital BROUSSAIS PARIS